

**Министерство  
Здравоохранения  
Российской Федерации**

Клинические рекомендации

**Воспалительные заболевания молочных желез**

Кодирование по Международной статистической классификации болезней и проблем, связанных со здоровьем:

**N61, N64.0, P39.0, O91, O91.0, O91.1, O91.2, O92.1**

Год утверждения (частота пересмотра):

**2024**

Пересмотр не позднее:

**2026**

ID:

**858\_1**

Возрастная категория:

**Взрослые, Дети**

Специальность:

Разработчик клинической рекомендации

**Российское общество акушеров-гинекологов**

Одобрено Научно-практическим Советом Минздрава России

## Оглавление

- Список сокращений
- Термины и определения
- 1. Краткая информация по заболеванию или состоянию (группы заболеваний или состояний)
  - 1.1 Определение заболевания или состояния (группы заболеваний или состояний)
  - 1.2 Этиология и патогенез заболевания или состояния (группы заболеваний или состояний)
  - 1.3 Эпидемиология заболевания или состояния (группы заболеваний или состояний)
  - 1.4 Особенности кодирования заболевания или состояния (группы заболеваний или состояний) по Международной статистической классификации болезней и проблем, связанных со здоровьем
  - 1.5 Классификация заболевания или состояния (группы заболеваний или состояний)
  - 1.6 Клиническая картина заболевания или состояния (группы заболеваний или состояний)
- 2. Диагностика заболевания или состояния (группы заболеваний или состояний) медицинские показания и противопоказания к применению методов диагностики
  - 2.1 Жалобы и анамнез
  - 2.2 Физикальное обследование
  - 2.3 Лабораторные диагностические исследования
  - 2.4 Инструментальные диагностические исследования
  - 2.5 Иные диагностические исследования
- 3. Лечение, включая медикаментозную и немедикаментозную терапии, диетотерапию, обезболивание, медицинские показания и противопоказания к применению методов лечения
- 4. Медицинская реабилитация и санаторно-курортное лечение, медицинские показания и противопоказания к применению методов медицинской реабилитации, в том числе основанных на использовании природных лечебных факторов
- 5. Профилактика и диспансерное наблюдение, медицинские показания и противопоказания к применению методов профилактики
- 6. Организация оказания медицинской помощи

- 7. Дополнительная информация (в том числе факторы, влияющие на исход заболевания или состояния)
- Критерии оценки качества медицинской помощи
- Список литературы
- Приложение А1. Состав рабочей группы по разработке и пересмотру клинических рекомендаций
- Приложение А2. Методология разработки клинических рекомендаций
- Приложение А3. Справочные материалы, включая соответствие показаний к применению и противопоказаний, способов применения и доз лекарственных препаратов, инструкции по применению лекарственного препарата
- Приложение Б. Алгоритмы действий врача
- Приложение В. Информация для пациента
- Приложение Г1-ГН. Шкалы оценки, вопросники и другие оценочные инструменты состояния пациента, приведенные в клинических рекомендациях

#### **Список сокращений**

МЖ - молочная железа

НЛМ - нелактационный мастит

ПДМ - перидуктальный мастит

ИГМ - идиопатический гранулематозный мастит

УЗИ - ультразвуковое исследование

ЦДК - цветное доплеровское картирование

ЭК - эхоконтрастирование

МРТ - магнитно-резонансная томография

ЧСС - частота сердечных сокращений

АД - артериальное давление

ЗНО - злокачественное новообразование

НПВС - нестероидные противовоспалительные и противоревматические препараты

МРТ - магнитно-резонансная томография

## **Термины и определения**

**Мастит** – воспалительное заболевание молочной железы как инфекционной, так и неинфекционной этиологии [1], [2], [3].

**Послеродовой (лактационный) мастит** – воспалительное заболевание молочной железы, вызываемое бактериями, развивается после родов и сопряжено с процессом лактации [8].

**Гипергалактия** – чрезмерно обильное выделение молока у кормящей женщины [8].

**Нелактационный мастит** – воспалительное заболевание молочной железы, не связанное с послеродовым периодом и лактацией [1].

**Идиопатический гранулематозный мастит** – редкое доброкачественное воспалительное заболевание молочной железы неизвестной этиологии [1], [4], [5].

**Абсцесс молочной железы** - ограниченный воспалительный очаг в толще мягких тканей молочной железы, представляющий собой инкапсулированную гнойную полость [1], [3].

**Субареолярный абсцесс** – инкапсулированная гнойная полость в области ареолы молочной железы, осложнение перидуктального мастита [1].

**Периареолярный свищ** – патологический канал между воспалительным очагом и кожей молочной железы, осложнение мастита [1].

**Туберкулезный мастит** – внелегочная форма туберкулезной инфекции, поражающая ткань одной или обеих молочных желез [1]

**Ареолит** – воспаление околососковой области молочной железы [6].

**Телит** – воспаление соска молочной железы [6].

**Интрадуктальный мастит (галактофорит)** – внутрипротоковое воспаление молочной железы [1].

**Перидуктальный мастит** – воспалительное заболевание субареолярных протоков МЖ [1].

**Трещины сосков** – дефект, повреждение целостности кожи на сосках молочных желез.

## **1. Краткая информация по заболеванию или состоянию (группы заболеваний или состояний)**

### **1.1 Определение заболевания или состояния (группы заболеваний или состояний)**

**Мастит** – воспалительное заболевание молочной железы как инфекционной, так и неинфекционной этиологии [1], [2], [3].

**Послеродовой (лактационный) мастит** – воспалительное заболевание молочной железы, вызываемое бактериями, развивается после родов и сопряжено с процессом лактации [8].

**Гипергалактия** – чрезмерно обильное выделение молока у кормящей женщины [8].

**Нелактационный мастит** – воспалительное заболевание молочной железы, не связанное с послеродовым периодом и лактацией [1].

**Идиопатический гранулематозный мастит** – редкое доброкачественное воспалительное заболевание молочной железы неизвестной этиологии [1], [4], [5].

**Абсцесс молочной железы** – ограниченный воспалительный очаг в толще мягких тканей молочной железы, представляющий собой инкапсулированную гнойную полость [1], [3].

**Субареолярный абсцесс** – инкапсулированная гнойная полость в области ареолы молочной железы, осложнение перидуктального мастита [1].

**Периареолярный свищ** – патологический канал между воспалительным очагом и кожей молочной железы, осложнение мастита [1].

**Туберкулезный мастит** – внелегочная форма туберкулезной инфекции, поражающая ткань одной или обеих молочных желез [1].

**Ареолит** – воспаление околососковой области молочной железы [6].

**Телит** – воспаление соска молочной железы [6].

**Интрадуктальный мастит (галактофорит)** – внутрипротоковое воспаление молочной железы [1].

**Перидуктальный мастит** – воспалительное заболевание субареолярных протоков МЖ [1].

**Трещины сосков** – дефект, повреждение целостности кожи на сосках молочных желез.

**Лактостаз** – это дисфункциональное состояние лактирующей молочной железы, в основе которого лежит несоответствие процессов молокообразования и молокоотдачи.

### **1.2 Этиология и патогенез заболевания или состояния (группы заболеваний или состояний)**

Не существует единого мнения относительно этиологии лактационного мастита, которая может быть воспалительной, инфекционной или многофакторной.

Большое количество бактерий может колонизировать грудное молоко эндогенным путем, например, из кишечника матери. Комменсальные организмы, по-видимому, важны для

развивающегося микробиома кишечника младенца. Этиология включает присоединение бактериальной инфекции, например, через трещины на сосках [93].

Бактерия *Staphylococcus aureus* (*S.aureus*) считается основным этиологическим фактором бактериального мастита. В последние годы в США наблюдается рост случаев инфицирования *S.aureus*, устойчивого к метициллину (MRSA), при инфекциях груди. Значительно реже мастит вызывают другие микроорганизмы: *Streptococcus A* и *B*, *Enterococcus*, *Escherichia coli*, *Pseudomonas aeruginosa* [94]. Следует отметить, что если *Staphylococcus* является наиболее широко выделяемой бактериальной группой (97,57%), то при этом *Staphylococcus epidermidis* являются доминирующим видом (91,56%), на втором месте – *Staphylococcus aureus* (29,74%). *Streptococcus* и *Corynebacterium* составили вторую (70,20%) и третью (16,60%) наиболее доминирующие группы соответственно [95], [96].

Микроорганизмы проникают в железу в основном 2-я путями – через трещины сосков и галактогенным (интраканаликулярным). Крайне редким является гематогенный путь инфицирования — метастазирование при генерализованной инфекции или из отдаленных фокальных очагов инфекции. Через трещины сосков возбудители инфекции распространяются на клетчатку, расположенную между железистыми дольками (развивается интерстициальный мастит). При галактогенном пути микробы проникают вглубь молочной железы при кормлении грудью или сцеживании молока через открывающиеся на соске молочные протоки, вызывая их воспаление с последующим поражением железистой ткани и возникновением паренхиматозного мастита [97].

Инфицирование молочных желез может произойти из очага хронической инфекции или при попадании микроорганизмов извне (от больных с различными проявлениями гнойно-воспалительной инфекции или от носителей золотистого стафилококка). Дольчатое строение, множество естественных полостей, обилие жировой ткани, интенсивное кровоснабжение, широкая сеть молочных протоков и лимфатических сосудов способствуют быстрому распространению воспалительных процессов в молочной железе [94].

Основным иницирующим фактором развития мастита является лактостаз. Лактостаз приводит к закупорке молочного протока, появляется «белое пятно» на соске, представляющее собой скопление маслянистого материала [98], [99].

Факторы риска развития лактостаза:

- Увеличение времени между кормлением;
- Ограничение продолжительности грудного вскармливания;
- Пропуски кормления;
- Неправильное прикладывание ребенка к соску или неэффективное сосание (врожденные дефекты неба, уздечка языка);
- Гипергалактия;

- Быстрое отлучение от груди;
- Давление бюстгалтера на грудь;
- Трещина соска, вызывающая боль и отсрочивающая следующее кормление;
- Аномалии развития сосков (плоские, втянутые);
- Структурные изменения молочных желез (мастопатия, рубцовые изменения после предыдущих гнойных маститов);
- Иммуносупрессивные состояния;
- Нарушение гигиены и правил грудного вскармливания [93], [100], [101].

Мастит может иметь различную этиологию, часто наблюдается прогрессия заболевания, а именно: застой грудного молока перерастает в асептическое воспаление, которое в свою очередь может перейти в септическое воспаление, которое позже может перерасти в абсцесс [94].

При запоздалом и неэффективном лечении серозная форма послеродового мастита в течение 1-3 дней переходит в инфильтративную, которая продолжается с 5 до 10 суток. Если инфильтрат не рассасывается, то происходит его нагноение. Преобладающая форма послеродового мастита - инфильтративно-гнойный мастит, может протекать в виде диффузной и узловой формы.

Вторая по частоте – абсцедирующая форма гнойного послеродового мастита: фурункул и (или) абсцесс ареолы, абсцессы в толще и позади молочной железы. Наиболее тяжелая форма - флегмонозный мастит, при котором возможна генерализация инфекции с переходом в сепсис [102], [98], [103], [104], [105].

Нелактационный мастит – это воспалительное заболевание, частой причиной которого является нарушение микробиоты на фоне повышенной секреторной активности железистого эпителия молочной железы [1], [2].

В патогенезе заболевания предполагается связь курения с повреждением субареолярных протоков, некрозом тканей и последующим инфицированием [1]. Токсические вещества сигаретного дыма могут непосредственно повреждать протоки молочных желез или вызывать эффект гипоксии тканей [1]. Чрезмерное трение, травма и кожные заболевания (экзема, дерматит, аллергические реакции) способны приводить к появлению трещин сосков, через которые происходит инвазия патогенной флоры с последующим развитием воспалительного процесса [7]. Через трещины сосков у лактирующих женщин возбудители инфекции распространяются на клетчатку, расположенную между железистыми дольками, что приводит к развитию интерстициального мастита [8]. К другим факторам, увеличивающим риск мастита, относятся инвагинация сосков, гиперпролактинемия, ожирение, сахарный диабет, позднее менархе [9], [10], [11], [12], [13], [14]. Обструкция млечного протока отслоившимися эпителиальными клетками и липидным секретом, а также плоскоклеточная метаплазия протокового эпителия под действием различных

этиологических факторов являются хорошим субстратом для роста бактерий [15]. При этом, основными возбудителями являются *Staphylococcus aureus*, *Bacteroides* и анаэробные стрептококки [13].

Идиопатический гранулематозный мастит (идиопатический гранулематозно-дольковый мастит, ИГМ) – редкое доброкачественное воспалительное заболевание молочной железы неизвестной этиологии (неспецифический аутоиммунный воспалительный процесс) [1], [4], [5]. В настоящее время этиология и патогенез ИГМ полностью не изучены. Риск ГЛМ увеличивают дефицит альфа-1-антитрипсина, курение, лактостаз, травма молочной железы, гиперпролактинемия, аутоиммунные заболевания [16], [17], [18], [19], [20], [21], [22]. Особенное значение в этиологии ГЛМ уделяется бактериальному фактору *Corynebacterium kroppenstedtii*, относящихся к роду грамположительных палочкообразных актинобактерий, которые составляют 1,1-58,9% микрофлоры абсцесса молочной железы у пациенток с ИГМ [23]. Предполагается, что первичное повреждение и нарушение функции клеток протокового эпителия, под действием тех или иных этиологических факторов, вызывает проникновение протокового секрета в дольки молочной железы. Этот переход вызывает местную воспалительную реакцию в соединительной ткани с миграцией макрофагов и лимфоцитов, а затем местную гранулематозную реакцию вокруг железистой дольки [22].

Туберкулезный мастит является внелегочной формой туберкулезной инфекции [1].

### **1.3 Эпидемиология заболевания или состояния (группы заболеваний или состояний)**

Трещины сосков встречаются у кормящих женщин в 29-76% случаев в течение первой недели после родов [106]. Послеродовый мастит развивается преимущественно во внебольничных условиях через 2-4 недели после родов и его частота колеблется от 0,5 до 6% [104].

Большинство случаев заболевания наблюдается в течение первых 12 недель послеродового периода (74-95%) Однако, заболевание может возникнуть и на второй год лактации [107].

Мастит преимущественно возникает у первородящих старше 30 лет. У 90% больных поражается одна молочная железа. Чаще всего в процесс вовлекается наружный квадрант железы, в дальнейшем воспаление может ограничиться или распространиться на другие участки органа [104].

Нелактационный мастит встречается у 5-9% женщин, обычно возникает в возрасте до 30 лет или в период менопаузы, но случаи мастита регистрируют в детском возрасте и у мужчин [24], [25].

Идиопатический гранулематозный мастит чаще всего встречается у молодых женщин (в течение 5 лет после беременности), однако может возникать у нерожавших женщин и мужчин [1], [27], [28]. ИГМ составляет 24% всех воспалительных заболеваний молочной железы [29].

Туберкулезный мастит встречается редко, даже в странах с высоким уровнем заболеваемости туберкулезом легких. Чаще всего им страдают женщины репродуктивного возраста, в том числе кормящие грудью, случаи заболевания у мужчин чрезвычайно редки [1], [30], [31].

У 3-11% пациенток с маститом может возникнуть осложнение – абсцесс молочной железы [6], [32].

#### **1.4 Особенности кодирования заболевания или состояния (группы заболеваний или состояний) по Международной статистической классификации болезней и проблем, связанных со здоровьем**

N61 – Воспалительные болезни молочной железы (мастит и абсцесс не послеродовой).

N64.0 – Трещина и свищ соска.

R39.0 – Неонатальный инфекционный мастит

O91.0 – Инфекции соска, связанные с деторождением

O91.1 – Абсцесс молочной железы, связанный с деторождением

O91.2 – Гнойный мастит, связанный с деторождением

O92.1 – Трещина соска, связанная с деторождением

#### **1.5 Классификация заболевания или состояния (группы заболеваний или состояний)**

Общепринятой классификации мастита нет.

В Российской клинической практике наибольшее распространение нашла классификация, предложенная Б.Л. Гуртовым (1975 г.):

##### *1. По характеру воспалительного процесса*

1. Серозный (начинающийся) мастит.

2. Инфильтративный мастит.

3. Гнойный мастит:

▪ Инфильтративно-гнойный:

▪ диффузный,

▪ узловой.

▪ Абсцедирующий:

▪ фурункулез ареолы,

▪ абсцесс ареолы,

▪ абсцесс в толще железы,

- абсцесс позади железы (ретромаммарный).
- Флегмонозный:
  - гнойно-некротический.
- Гангренозный.

## 2. В зависимости от локализации очага воспаления

- подкожный, субареолярный, интрамаммарный, ретромаммарный и тотальный, когда поражаются все отделы молочной железы [33].

## 3. По наличию возбудителя

- инфекционный мастит
- неинфекционный мастит
- гранулематозный мастит (специфическое воспаление, продуктивное воспаление – реакция организма на бактерии, микоз или инородное тело)

### **1.6 Клиническая картина заболевания или состояния (группы заболеваний или состояний)**

Клиническими проявлениями мастита являются боль в молочной железе, гиперемия кожного покрова молочной железы, инвагинация соска, выделения из соска, наличие уплотнений, свищей, язв [1], [2], [3], [5], [6].

Послеродовой мастит как правило, начинается остро и характеризуется [128]: повышением температуры тела (38° С и выше) с ознобом или без него; ухудшением общего состояния (головная боль, слабость); появлением болей в молочной железе, особенно при кормлении и сцеживании; явлениями лактостаза, увеличением молочной железы в объеме; появлением уплотнений в различных участках молочной железы: - при серозном мастите - без четких контуров; при инфильтративном мастите - плотный инфильтрат с четкими контурами; при гнойном мастите - плотный с четкими контурами инфильтрат с участками размягчения и выраженным отеком тканей над очагом воспаления; изменением окраски кожных покровов железы в области поражения; увеличением регионарных подмышечных лимфатических узлов; затрудненным опорожнением молочной железы при сцеживании [108], [98], [104].

При трещинах сосков пациентки предъявляют жалобы на дискомфорт в области сосков МЖ, зуд, шелушение, отек, гиперемия и боль при контакте сосков с одеждой (с одной или обеих сторон), болезненность, усиливающаяся при кормлении (у лактирующих женщин), кровяные или гнойные выделения из трещин МЖ, образование струпьев (при кандидозном поражении) [7], [26].

В подростковом возрасте мастит чаще возникает на фоне кист, которые имеют поверхностное расположение в молочных железах и выход «карманообразного протока» на сосок или ареолу, что является фактором риска инфицирования на фоне изменения иммунного статуса при респираторных заболеваниях. Клиническими проявлениями процесса являются уплотнение ткани МЖ в области ареолы, гиперемия кожного покрова МЖ, иногда субфебрилитет [3].

В неонатальном периоде наиболее вероятными причинами мастита являются попытки сцеживания молозива при физиологическом нагрубании МЖ, травматизации, нарушении целостности кожного покрова МЖ. Мастит неонатального периода проявляется уплотнением ткани МЖ под ареолярно-сосковым комплексом, гиперемией кожного покрова [2].

Клинической особенностью ПДМ является локализация образования в субареолярной области, формирование периареолярного абсцесса или свища. Клиническая картина изменчива. Острая стадия похожа на острый гнойный мастит с яркой гиперемией кожи, выраженным отёком и сильной болью в молочной железе, лихорадкой и ухудшением общего состояния (головная боль, слабость). В ряде случаев возможно формирование абсцесса в периареолярной области. В подострой стадии общие симптомы не наблюдаются, но остаются уплотнения в молочной железе и темно-красный цвет кожи. В хронической стадии остаётся уплотнение в молочной железе, прежде всего в области ареолы [34]. Течение заболевания длительное, рецидивирующее, с образованием свищей, которые трудно поддаются лечению [11], [13], [35].

При ИГМ обычно поражается одна молочная железа, причём заболевание может манифестировать в любом квадранте, за исключением субареолярной области. Примерно у 1/3 пациентов (28%) отмечается увеличение подмышечных лимфатических узлов, особенно в хронических случаях [36]. Описана манифестация заболевания с образования асептического абсцесса с/без формирования свищевого хода на кожу, который может быть как проявлением основного процесса, так и осложнением трепанобиопсии [35], [36], [37], [38], [39], [30]. В ряде случаев отёчная кожа приобретает вид апельсиновой корки, что затрудняет дифференциальную диагностику со злокачественными опухолями [41]. Примерно у 34% пациентов с ИГМ наблюдаются экстрамаммарные проявления, которые обычно включают отек и боль в области суставов, а также узловатую эритему нижних конечностей [40], [42], [43].

Наиболее частой находкой при туберкулезном мастите является единичное болезненное нечетко очерченное с неправильной формой, иногда твердой консистенцией образование в молочной железе [1], [30], [31]. У 3% пациентов поражаются обе МЖ, поражение соска и ареолы бывает крайне редко. Характерными признаками туберкулезного мастита являются множественные полости, свищевые ходы, увеличенные подмышечные лимфоузлы. При бактериальном исследовании гнойного содержимого рост флоры отсутствует. При цитологическом исследовании отделяемого из МЖ возможно выявление клеток Пирогова-Лангханса. Хотя заболевание часто поражает кожу, МЖ обычно остаются подвижными на грудной стенке, если процесс не затрагивает нижележащие ребра. Кожа

МЖ при туберкулезном мастите может быть утолщена с образованием изъязвлений или полостей с гнойным отделяемым из язвы или из соска. На более поздних стадиях склероз может приводить к уменьшению размера МЖ. У большинства пациенток длительность симптомов может достигать нескольких лет. [1], [30], [31].

## **2. Диагностика заболевания или состояния (группы заболеваний или состояний) медицинские показания и противопоказания к применению методов диагностики**

Диагноз мастита устанавливается на основании жалоб, анамнестических данных, физикального обследования и инструментально-лабораторных методов.

### **2.1 Жалобы и анамнез**

- **Рекомендовано** первичное обследование всех пациенток с целью уточнения жалоб, сбора анамнеза и выявления предрасполагающих факторов возникновения воспалительного процесса в МЖ [1], [2], [3], [31].

### **Уровень убедительности рекомендаций С (уровень достоверности доказательств – 5).**

**Комментарий:** При сборе анамнестических данных необходимо уточнять наличие респираторных симптомов, моментов переохлаждения, травматизации ткани МЖ. Важно уточнить возраст, наличие вредных привычек (курение), факт лактации, наличие в анамнезе мастита и его клиническую форму при предыдущих родах, рубцовые изменения после перенесенного гнойного мастита или операций на молочных железах по поводу новообразований, пластических или косметических операций; структурные изменения молочных желез (мастопатия, гигантомастия); особенности произошедших родов и послеродового периода (грудное вскармливание, трещины сосков, наличие лактостаза, уровень лактации). В семейном анамнезе важен факт наличия РМЖ у родственников 1-й линии. Необходимо уточнить вопросы о наличии аллергических реакций, принимаемых лекарственных препаратах. Необходимо обращать внимание на общее состояние, изменение окраски кожных покровов МЖ, локализацию, продолжительность и динамику болезненных ощущений, наличие трещин соска, уплотнений, патологических выделений из сосков, их цвет. [1], [2], [3], [33], [97].

### **2.2 Физикальное обследование**

- **Рекомендовано** проведение осмотра и пальпации молочных желез всем пациенткам с воспалительным заболеванием молочных желез с целью определения локализации, структуры и болезненности патологического участка в ткани молочных желез, а также аксиллярной зоны со стороны поражения [1], [2], [3], [97].

### **Уровень убедительности рекомендаций С (уровень достоверности доказательств – 5)**

**Комментарии:** Для воспалительного заболевания молочной железы характерна болезненность и гиперемия кожи над участком уплотнения молочной железы, сопровождающаяся гипертермией и, редко, симптомами интоксикации [1], [2], [3].

*Осмотр следует проводить в положении стоя, сначала с опущенными, а затем с поднятыми за голову руками. Оценивают симметричность и форму молочной железы, состояние сосков и кожного покрова. Пальпацию осуществляют в вертикальном положении пациентки, для получения дополнительной информации желательна и в горизонтальном положении на кушетке на спине и на боку. При пальпации определяют локализацию, размеры, контуры уплотнений, их поверхность и консистенцию, а также смещаемость и взаимоотношение с окружающими тканями. Пальпаторно исследуют всю молочную железу - вокруг соска и последовательно по квадрантам до субмаммарной складки. Проверяют наличие выделений из сосков и проводят пальпацию подмышечных лимфоузлов (при воспалительном процессе пальпация лимфоузлов болезненная).*

*В медицинской документации необходимо указывать расположение, размер и консистенцию выявленных новообразований и уплотнений, связь с кожей и окружающими тканями, расстояние от края ареолы, наличие изъязвлений, свищей, цвет, консистенцию и количество отделяемого из сосков.*

### **2.3 Лабораторные диагностические исследования**

- **Рекомендовано** всем пациенткам проведение общего (клинического) анализа крови при отсутствии эффекта при назначении эмпирической антибактериальной терапии и сохранении гипертермии в течение 24-48 часов [8], [97]

#### **Уровень убедительности рекомендаций С (уровень достоверности доказательств – 5)**

**Комментарии:** *Важное прогностическое значение имеет динамика гематологических показателей в процессе проводимой терапии [97]. Однако нет данных о связи показателей общего (клинического) анализа крови и необходимости назначения антибактериальной терапии.*

- **Рекомендовано** взятие мазка-отпечатка у пациенток с наличием выделений из соска молочных желез для проведения цитологического исследования и выявления элементов воспаления [1], [2], [3].

#### **Уровень убедительности рекомендаций С (уровень достоверности доказательств – 5)**

- **Рекомендовано** пациенткам после проведения тонкоигольной аспирационной биопсии проведение цитологического исследования, после трепанбиопсии - проведение гистологического исследования с целью изучения клеточного и/или тканевого состава и выявления элементов воспаления [1], [2], [3].

#### **Уровень убедительности рекомендаций С (уровень достоверности доказательств – 5)**

**Комментарий:** *При цитологическом исследовании мазка-отпечатка из соска МЖ, нанесенного на покровное стекло, при лечебно-диагностической пункции и при трепанбиопсии материал изучают на клеточный состав, определяют элементы воспалительного процесса (нейтрофилы), проводят гистологическую верификацию диагноза.*

- **Рекомендовано** проводить микробиологическое (культуральное) исследование грудного молока на аэробные и факультативно-анаэробные микроорганизмы для выбора и коррекции антибактериальной терапии при мастите [107], [102], [109], [104], [128].

#### **Уровень убедительности рекомендаций В (уровень достоверности доказательств – 2)**

**Комментарии:** *Бактериологическое исследование молока с определением чувствительности возбудителя к антибиотикам, желательно проводить до начала антибактериальной терапии. Молоко для исследования берут из пораженной и здоровой молочной железы. Результаты исследования можно использовать для коррекции антибактериальной терапии [107], [102], [109], [104], [128].*

- **Рекомендовано** проведение микроскопического с окраской по Граму и микробиологического исследования, отделяемого из молочных желез или материала, полученного при тонкоигольной аспирационной биопсии, с определением чувствительности к антибактериальным препаратам у пациенток с воспалительным заболеванием молочных желез и отсутствием эффекта от лечения антибактериальными препаратами с целью выявления резистентных патогенов и коррекции лечения [1], [2], [3].

#### **Уровень убедительности рекомендаций С (уровень достоверности доказательств – 5)**

**Комментарий:** *С учетом преобладания золотистого стафилококка как основной патогенной флоры при воспалении молочной железы, при первично выявленном воспалительном процессе бактериальное исследование может не проводиться. Отсутствие эффекта от антибактериальной терапии препаратами широкого спектра действия является показанием для проведения микроскопического с окраской по Граму и микробиологического исследования, отделяемого из молочных желез с определением чувствительности к антибактериальным препаратам с целью коррекции лечения [1], [2], [3]. При микробиологическом исследовании патогенные или потенциально-патогенные микроорганизмы выявляют в 62-85% [1], [44]. Наиболее распространенными микроорганизмами являются стафилококки, энтерококки, анаэробные стрептококки, бактероиды и протей [1], [2], [3].*

- **Рекомендовано** при рецидивирующем воспалительном процессе молочных желез у пациенток взрослого возраста проведение микроскопического исследования, анализа на кислотоустойчивые бактерии и микробиологического исследования биоптата образования с целью определения этиологического агента при идиопатическом гранулематозном мастите и туберкулезном мастите [1].

#### **Уровень убедительности рекомендаций С (уровень достоверности доказательств – 5)**

**Комментарий:** *В процессе динамического наблюдения при отсутствии положительного эффекта от противовоспалительной терапии в течение 7-10 дней показано исключение онкологического процесса (проведение трепанбиопсии), а также проведение бактериального исследования секрета МЖ для уточнения*

чувствительности к антибактериальным препаратам и исключения специфических процессов. Микробиологическая лаборатория должна быть проинформирована о возможной связи клинических проявлений ИГМ с коринебактериями. По результатам исследования необходимо исключать туберкулез, саркоидоз, грибковые заболевания, гистоплазмоз, гранулематоз с полиангиитом, рак молочной железы и инородное тело, которые могут вызывать гранулематозный мастит [1]. Для выявления туберкулеза недостаточно гнойного содержимого или отделяемого из дренажа, так как микобактерии в этих образцах трудно культивировать. Гистологическое выявление гранулематозного поражения с гигантскими клетками Лангханса указывает на туберкулез, но не подтверждает диагноз. Для подтверждения туберкулезной этиологии мастита один или два образца ткани МЖ и/или подмышечной впадины следует отправить на анализ на кислотоустойчивые бактерии и микробиологическое исследование.

#### **2.4 Инструментальные диагностические исследования**

- **Рекомендовано** проведение ультразвукового исследования (УЗИ) молочных желез взрослым пациенткам с воспалительными заболеваниями МЖ при подозрении на наличие абсцесса МЖ, новообразования МЖ, подозрении на специфический (туберкулезный, идиопатический гранулематозный) мастит, отсутствии эффекта от лечения, а также всем пациенткам детского возраста и всем пациенткам при проведении диагностической и терапевтической тонкоигольной аспирационной биопсии [1], [2], [3].

#### **Уровень убедительности рекомендаций С (уровень достоверности доказательств – 5)**

**Комментарии:** Ультразвуковое исследование не является обязательным для постановки диагноза мастита, но показано при проведении дифференциального диагноза между маститом, абсцессом МЖ, последствиями травмы МЖ [1], [2]. При проведении УЗИ МЖ можно выявить остаточные, рецидивирующие или новые абсцессы, особенно если уплотнение ткани МЖ затрудняет оценку флюктуации [2], [3]. Ультрасонография позволяет провести дифференциальный диагноз между маститом и эктазией молочных протоков, имитирующей мастит у детей старшего возраста и подростков [3]. УЗИ является предпочтительным первоначальным методом исследования при ИГМ, критериями диагноза являются наличие очага уплотнения с одним или несколькими абсцессами [1]. При ПДМ УЗИ обычно проводят, чтобы исключить абсцесс, наличие новообразования или выполняют УЗИ, если признаки инфекции не исчезают в течение нескольких дней лечения [1]. При туберкулезном мастите УЗИ показано для оценки регионарных лимфоузлов и проведения биопсии [1]. Ультразвуковое исследование также показано при проведении диагностической и терапевтической тонкоигольной аспирационной биопсии [2], [3].

**Ультразвуковые признаки острого мастита:**

- *увеличение толщины кожного покрова (как правило, превышает толщину кожи других отделов исследуемой МЖ и симметричного участка контралатеральной МЖ);*
- *усиление эхогенности подкожной жировой клетчатки (если очаг воспаления находится близко к коже);*
- *гиперэхогенные изменения в зоне воспаления или вокруг очага воспаления (за счет лимфоидной инфильтрации тканей);*
- *наличие участков пониженной эхогенности (гипоэхогенные и анэхогенные), свидетельствующих о нарушениях структуры паренхимы МЖ, одного или нескольких, отграниченных или без четких контуров;*
- *неоднородное содержимое кисты при наличии воспаления кистозного образования;*
- *дилатация млечных протоков в зоне воспаления;*
- *усиление кровотока в зоне отека на режиме ЦДК;*
- *увеличение подмышечных ЛУ.*

#### **Ультразвуковые признаки абсцесса МЖ:**

- *образование пониженной эхогенности;*
- *округлой или неправильной формы;*
- *с четкими ровными контурами;*
- *неоднородной структуры;*
- *аваскулярное в режимах ЦДК, ЭК;*
- *болезненное при компрессии датчиком;*
- *вокруг абсцесса могут определяться участки инфильтрации, снижения дифференцировки структур паренхимы, увеличения количества сосудов и их диаметра;*
- *увеличение регионарных ЛУ [45].*

*По результатам УЗИ очаги поражения при ПДМ и ИГМ имеют неправильную форму [31]. При ПДМ может наблюдаться типичное расширение протоков, диаметр протоков при этом может превышать 3 мм, а внутри них в ряде случаев диагностируются гипер- или гипоэхогенные включения [46]. При ИГМ обычно визуализируются гипоэхогенные (чаще множественные) образования молочной железы на фоне отёка паренхимы и дуктэктазии; в ряде случаев может диагностироваться подмышечная лимфаденопатия [47], [48], [49], [50], [51].*

Туберкулезный мастит проявляется в виде единичных или множественных медленно увеличивающихся в размерах образований с четкими границами, имитирующих фиброаденому на ранних стадиях и карциному на поздних стадиях заболевания [30], [31], [52].

При динамическом наблюдении за больными с острым маститом на фоне противовоспалительной и антибактериальной терапии **в качестве критериев положительной динамики могут быть использованы следующие ультразвуковые симптомы:**

- нормализация толщины кожи;
- нормализация архитектоники тканей МЖ (уменьшение количества структур пониженной эхогенности и анэхогенных);
- нормализация четкости дифференцировки структур МЖ;
- уменьшение количества визуализируемых сосудов в зоне воспаления;
- исчезновение ранее увеличенных ЛУ [45].
- **Рекомендовано** проведение маммографии молочных желез у взрослых пациенток с отсутствием положительного эффекта от проводимого противовоспалительного лечения с целью исключения злокачественного процесса МЖ (при наличии показаний и условий в качестве вспомогательного метода диагностики) [1].

#### **Уровень убедительности рекомендаций С (уровень достоверности доказательств – 5)**

**Комментарии:** Маммография не является основным методом диагностики воспалительных заболеваний МЖ, однако позволяет уточнить архитектуру и тканевый состав образования МЖ при такой необходимости [1]. Для постановки диагноза мастита проведения простой маммографии обычно не требуется в связи с яркими клиническими проявлениями заболевания. Проведение маммографии у молодых пациенток с маститом резко болезненно, кроме того, информативная ценность данного метода снижается из-за повышенной маммографической плотности у молодых женщин [1]. Однако, проведение двуэнергетической контрастной спектральной маммографии (CESM) позволяет увидеть усиление кровотока в секторе или по контуру воспалившейся кисты МЖ. ИГМ на маммограммах чаще всего проявляется в виде очаговой асимметрии, утолщения кожи и подмышечной лимфаденопатии, что затрудняет дифференциальную диагностику с ЗНО [5], [46], [47], [48], [49], [51].

- **Рекомендовано** проведение МРТ молочной железы с контрастированием при необходимости дифференциальной диагностики лактационного/нелактационного мастита со злокачественным новообразованием молочных желез у взрослых пациенток [51], [53], [54].

#### **Уровень убедительности рекомендаций С (уровень достоверности доказательств – 5)**

**Комментарий:** *Неспецифический инфекционный мастит чаще характеризуется региональным и диффузным характером контрастирования. При МРТ могут визуализироваться сливающиеся микроабсцессы, которые характеризуются повышенным сигналом на T2-ВИ с периферическим накоплением контрастного вещества [55]. Наиболее частым проявлением ИГМ является гетерогенный или кольцевидный характер накопления парамагнетика образованием, которое может сочетаться с контрастированием, не имеющим вид узла (сегментарным или регионарным). В 30–80 % встречается только неузловой характер накопления парамагнетика – чаще сегментарного типа, реже регионального, крайне редко – диффузное [56], [57], [58]. Дополнительными симптомами злокачественного новообразования являются увеличение лимфатических узлов, утолщение соска и кожи [57]. МРТ картина в послеродовом периоде и в период лактации имеет ряд особенностей: увеличение объема железистой ткани, диффузно усиленного фонового усиления паренхимы, увеличение интенсивности сигнала на T2ВИ, увеличение васкулярности. При необходимости проведения МРТ с контрастным усилением, надо иметь ввиду, что МРКС содержат гадолиний и способны проникать через гемато-плацентарный барьер, количество гадолиния, экскретируемого с молоком, мало, а грудное вскармливание после внутривенного введения МРКС безопасно и может быть возобновлено через 24 часа после инъекции [110], [111], [112], [113].*

- **Рекомендовано** проведение тонкоигольной аспирационной биопсии под контролем УЗИ при отсутствии выделений из соска или наличии жидкостного образования с целью морфологического подтверждения диагноза у пациенток с нелактационным маститом [1], [2], [3].

#### **Уровень убедительности рекомендаций С (уровень достоверности доказательств – 5)**

**Комментарий:** *Диагноз мастит устанавливается по результатам клинического обследования, данным ультразвукового исследования и при проведении тонкоигольной биопсии с последующим цитологическим исследованием у пациенток при наличии жидкостного образования МЖ [1], [2], [3]. Для постановки диагноза туберкулезного мастита необходима пункционная биопсия как первичного очага в МЖ, так и аномальных подмышечных лимфатических узлов [1]. Местом прокола при тонкоигольной биопсии является кожа над образованием или очагом уплотнения. Прокол не осуществляется через ареолу или сосок.*

- **Рекомендовано** проведение трепанбиопсии (A11.30.014 Трепанбиопсия опухолей наружных локализаций, лимфатических узлов под визуальным контролем) под контролем УЗИ у взрослых пациенток при отсутствии выделений из соска, отсутствии жидкостного, но наличии плотного (солидного) образования МЖ с целью верификации диагноза и исключения злокачественного новообразования [1].

#### **Уровень убедительности рекомендаций С (уровень достоверности доказательств – 5)**

**Комментарий:** Гистологическая картина ПДМ характеризуется расширением крупных протоков неправильной формы с перидуктальным фиброзом и перидуктальной лимфоидно-плазмоцитарной инфильтрацией различной степени выраженности, наличием пенистых макрофагов в просвете расширенных протоков и внутри выстилающего протокового эпителия, наличием нейтрофильной инфильтрации при обострении воспалительного процесса, облитерацией протоков и замещением склерозированной тканью (“mastitis obliterans”) [59], [60].

Гистологическими особенностями ИГМ являются некротизирующий хронический гранулематозный лобулит и образование абсцессов [61], [62]. Характерные гистопатологические особенности включают: фибросклероз стромы молочной железы с замещением жировой ткани и выраженной периваскулярной, интра- и перилобарной инфильтрацией лимфоцитами, дольковую гипотрофию, эпителиоидные гранулёмы без казеозного некроза. Возможен также кальциноз сосудов, жировой некроз [41]. Характерной морфологической чертой ИГМ является пролиферация эпителиоидных фибробластов.

## 2.5 Иные диагностические исследования

- **Рекомендовано** выявлять эпидемиологический риск заболевания у взрослых пациенток с поражением молочных желез при отсутствии эффекта от лечения антибактериальными препаратами, особенно при наличии полостей или свищевых ходов в ткани МЖ, с целью диагностики специфического мастита [1].

### Уровень убедительности рекомендаций С (уровень достоверности доказательств – 5)

- **Рекомендовано** направлять пациентку с рецидивами трещин сосков молочных желез на консультацию врачом-дерматологом для решения вопроса о биопсии поражения сосково-ареолярной области с целью дифференциальной диагностики с дерматологическими заболеваниями [63], [64].

### Уровень убедительности рекомендаций С (уровень достоверности доказательств – 5)

**Комментарий:** Сосок МЖ может быть вовлечен в патологический процесс как при доброкачественной, так и при злокачественной патологии. Болезнь Педжета, атопический дерматит, кандидоз сосков МЖ могут вызывать экзематозные изменения сосково-ареолярного комплекса и приводить к возникновению трещин сосков. При диагностической неопределенности может быть показано проведение забора образцов ткани с последующим гистологическим и иммуногистохимическим исследованием [63], [64].

### **3. Лечение, включая медикаментозную и немедикаментозную терапии, диетотерапию, обезболивание, медицинские показания и противопоказания к применению методов лечения**

#### **3.1 Немедикаментозное лечение**

- **Рекомендовано** всем пациенткам сцеживание молока при лактостазе [98].

#### **Уровень убедительности рекомендаций С (уровень достоверности доказательств – 5)**

**Комментарии:** при лактостазе наиболее важным этапом лечения является частое и эффективное удаление молока. Следует поощрять матерей к более частому кормлению грудью, начиная с пораженной груди. После кормления сцеживание молока вручную или с помощью электронасоса может способствовать хорошему опорожнению груди; массаж болезненной области по направлению к соску помогает правильно дренировать грудь. Непосредственно перед кормлением необходимо слегка надавить на сосок, чтобы ребенку было легче его захватить. Необходимо, чтобы консультанты по грудному вскармливанию обучили родильницу данной технике. Следует избегать болезненного массажа и всех форм сильного давления, поскольку они увеличивают риск повреждения тканей с развитием в последствии мастита [114], [115], [98], [94], [116].

- **Рекомендовано** всем пациенткам выполнять самомассаж молочных желез с целью снижения болевого синдрома [114, 117].

#### **Уровень убедительности рекомендаций В (уровень достоверности доказательств – 3)**

**Комментарий:** при выполнении массажа молочных желез в терапии мастита, независимо от используемой техники массажа груди, снижается выраженность болевого синдрома [114], [117].

- **Рекомендовано** использование методов физиотерапевтического лечения при трещинах сосков [118].

#### **Уровень убедительности рекомендаций В (уровень достоверности доказательств –3)**

**Комментарии:** значительное снижение боли и быстрое заживлении сосков у кормящих женщин после использования лазерной терапии после нескольких сеансов. Обезболивающий эффект, связан с уменьшением воспалительной реакции, включая уменьшение отека. Применение фототерапии также снижает болевой синдром и уменьшает воспаление, что способствует заживлению трещин сосков [119], [118].

- **Не рекомендовано** всем пациенткам использование накладок на соски для лечения воспаления [98], [120].

#### **Уровень убедительности рекомендаций С (уровень достоверности доказательств – 5)**

- **Рекомендовано** всем продолжать грудное вскармливание, не отлучать от груди доношенных детей [107], [98].

## **Уровень убедительности рекомендаций С (уровень достоверности доказательств – 5)**

**Комментарии:** по данным отечественных авторов целесообразно подавление лактации при гнойном мастите, однако в настоящее время от этой практики надо воздерживаться. Для матерей с маститом, ухаживающих за доношенными младенцами, решение о том, прервать ли грудное вскармливание на короткий период, но продолжать сцеживать грудное молоко регулярно или отказаться от грудного вскармливания, является индивидуальным решением [107], [98], [121], [122].

- **Рекомендовано** временное прекращение лактации при мастите и кормлении недоношенного ребенка, при мастите с редкими инфекциями, вызванными  $\beta$ -гемолитическим стрептококком группы В, и двусторонним маститом [98], [121].

## **Уровень убедительности рекомендаций С (уровень достоверности доказательств – 5)**

### **3.2 Медикаментозное лечение**

- **Рекомендовано** проведение антибактериальной терапии у пациенток с воспалительным заболеванием молочных желез [1], [2], [3], [44], [98].

## **Уровень убедительности рекомендаций С (уровень достоверности доказательств – 5)**

**Комментарий:** Лечение следует подбирать с учетом объема воспалительного процесса, длительности заболевания, возраста пациентки и результатов микробиологического исследования, отделяемого из МЖ (при наличии). В неонатальном периоде рекомендовано применение местной антибактериальной терапии, при отсутствии эффекта – системной антибактериальной терапии. У подростков с воспалительным процессом на фоне кисты МЖ лечение включает санацию очага воспаления, местную антибактериальную терапию и НПВС (нестероидные противовоспалительные и противоревматические препараты), при отсутствии эффекта – системную антибактериальную терапию. В репродуктивном возрасте лечение включает санацию очага воспаления с промыванием полости антисептическими растворами (антисептики и дезинфицирующие средства) (хлоргексидина\*\* водный раствор 0,5% + раствор натрия хлорида\*\* 0,9% в соотношении 1:10), местную и системную антибактериальную терапию, НПВС (нестероидные противовоспалительные и противоревматические препараты). При наличии густого гнойного отделяемого возможности введение в полость гнойного очага протеолитического фермента (#химотрипсин) с повторной пункцией через 24-48 часов. При отсутствии эффекта от проводимого лечения через 7 дней проводится дополнительная диагностика для исключения онкологического процесса (маммография с контрастированием и трепанбиопсия), а также направление отделяемого на микробиологическое исследование для коррекции антибактериальной терапии.

**Эмпирическая антибактериальная терапия мастита:** Амоксициллин + [Клавулановая кислота] для пациентов в возрасте старше 12 лет и массой тела более 40 кг 875+125 мг каждые 12 часов внутрь; в возрасте от 3 месяцев до 12 лет 90+6,4 мг в сутки, разделенные на 2 приема через 12 часов; в возрасте до 3 месяцев 30 мг (по

амоксициллину) в сутки, разделенные на 2 приема через 12 часов [1]. При лактационном мастите цефалоспорины первого и второго поколения также одобрены в качестве терапии первой линии [95, 94, 96]. Альтернативная схема лечения при нелактационном мастите: для взрослых и детей массой тела свыше 40 кг амоксициллин\*\* 500 мг каждые 6 часов внутрь + #метронидазол\*\* 500 мг каждые 8 часов внутрь; для детей массой тела до 40 кг амоксициллин\*\* 20-90 мг на кг массы тела в сутки, разделенные на 2 или 3 приема внутрь + #метронидазол\*\* 500 мг каждые 12 часов внутрь (при подозрении на анаэробную инфекцию) [1]. При высоком риске инфекции, вызванной метициллинрезистентным золотистым стафилококком (MRSA), рекомендован прием доксициклина\*\* 100 мг каждые 12 часов внутрь. При аллергической реакции на бета-лактамы антибактериальные препараты (пенициллины) альтернативным препаратом для взрослых и детей старше 12 лет является клиндамицин\*\* 300 мг каждые 8 часов внутрь [1]. С учетом чувствительности этиологического агента по результатам микробиологического исследования возможно назначения препаратов следующих групп: бета-лактамы антибактериальные препараты: пенициллины, цефалоспорины (1, 2 поколения при пероральном, 3 поколения при парентеральном применении), макролиды, линкозамы и стрептограммы, фторхинолоны, противопротозойные препараты, противомикробные препараты, [1], [2], [3].

- **Рекомендовано** назначение антибактериальной терапии при инфицированной трещине соска [8], [25].

#### **Уровень убедительности рекомендаций С (уровень достоверности доказательств – 5)**

**Комментарии:** Инфицирование соска связано с высоким риском развития мастита и требует лечения антибактериальными препаратами. Предпочтительно применение местных антибактериальных средств.

- **Не рекомендовано** использование глицерола для лечения трещин сосков и снижения болевого синдрома у лактирующих женщин [65].

#### **Уровень убедительности рекомендаций С (уровень достоверности доказательств – 5)**

**Комментарий:** Результаты клинических исследований показали, что применение мазей на основе глицерола не снижают боль в сосках. Однако, смягчающие мази и масла (код АТХ: D02 – Препараты со смягчающим и защитным действием) применяются для профилактики образования трещин соска [65].

- **Не рекомендовано** для лечения трещин соска использование в период лактации спиртосодержащих растворов (код АТХ: D08AX – Другие антисептики и дезинфицирующие средства), кремов, мазей на основе парафина (код АТХ: D02AX – Другие препараты со смягчающим и защитным действием) [66].

#### **Уровень убедительности рекомендаций С (уровень достоверности доказательств – 5)**

- **Рекомендовано** назначение противогрибковые препараты для местного применения в случае присоединения кандидозной инфекции [94].

#### **Уровень убедительности рекомендаций С (уровень достоверности доказательств – 5)**

**Комментарии:** Одним из возможных последствий антибактериальной терапии мастита может стать патологическое разрастание кандиды на соске. Клотримазол или миконазол следует наносить на соски после каждого кормления, или каждые 3–4 часа, в течение недели (с целью лечения дерматомикоза). Комбинированная стероидная мазь может быть рассмотрена в случае боли и явного воспалительного компонента. Излишки крема можно аккуратно стереть перед следующим кормлением. И мать, и ребенок должны лечиться в течение недели или дольше. В случаях открытых трещин на сосках противогрибковое лечение можно комбинировать с мазью с антибиотиком (ДОБАХ Другие антибиотики для наружного применения) мупироцином (2% мазь до 3 раза в сутки в течение 10 дней). [102], [123], [94].

- **Рекомендовано** при лактационном мастите назначение пробиотиков, содержащих лактобактерии (по АТХ - Лактобациллы) [124], [115].

#### **Уровень убедительности рекомендаций В (уровень достоверности доказательств 2)**

**Комментарий:** Применение пробиотиков (по АТХ - Лактобациллы) в сравнении с плацебо снижают риск мастита. В исследуемой группе приема пробиотиков количество бактерий в посевах грудного молока было значительно ниже, чем в группе плацебо [124], [115].

- **Не рекомендовано** рутинное применение антибактериальной терапии для лечения специфического мастита (туберкулез, паразитарные кисты) у взрослых [1].

#### **Уровень убедительности рекомендаций С (уровень достоверности доказательств – 5)**

- **Рекомендована** антибактериальная терапия у взрослых пациентов с идиопатическим гранулематозным маститом, осложненным вторичной инфекцией и абсцессом [1].

#### **Уровень убедительности рекомендаций С (уровень достоверности доказательств – 5)**

**Комментарий:** Лечение антибактериальными препаратами и дренирование абсцесса приводит к разрешению осложнений. Выбор антибактериального препарата проводится в соответствии с данными микробиологического исследования содержимого абсцесса/отделяемого из МЖ [1]. При определении *Corynebacterium* в виде монокультуры как этиологического фактора возникновения ИГМ, оптимальный подход к лечению на сегодняшний день остается неопределенным из-за многочисленности видов *Corynebacterium* и отсутствия предсказуемых моделей восприимчивости. В таких случаях рекомендована схема: доксицилин\*\* 100 мг каждые 12 часов внутрь, при отсутствии эффекта – линезолид\*\* 600 мг каждые 12 часов внутрь, кларитромицин\*\* 250-1000 мг каждые 12 часов внутрь, рифампицин\*\* 300 мг 2 раза в день внутрь в течение 6-9 месяцев [1], [27], [67], [68].

- **Рекомендован** прием кортикостероидов системного действия для лечения идиопатического гранулематозного мастита у взрослых пациентов с множественными поражениями диаметром более 5 см, двусторонними поражениями, значительным изъязвлением кожи, свищами [1], [69], [70], [71], [72].

#### **Уровень убедительности рекомендаций С (уровень достоверности доказательств – 5)**

**Комментарий:** *Схема лечения подбирается индивидуально в зависимости от клинических проявлений. Применяют преднизолон\*\* 0,5-1 мг/кг/сут [4], [28], [69], [71], [73], [74]. Дозу преднизолон\*\* снижают после устранения эритемы и боли (обычно через 4 недели) постепенно в течение 8-12 дней. При возникновении обострения у пациентов, принимающих кортикостероиды системного действия, к лечению добавляют #метотрексат\*\* 10-15 мг/неделю. Возможно использование #преднизолон\*\* местно в виде мази 5 дней в неделю в течение 2–10 месяцев [1]. При обострении у пациентов, принимающих #преднизолон\*\* и #метотрексат\*\*, увеличивают дозу #метотрексата\*\* на 2,5-5 мг каждые несколько недель. После достижения ремиссии дозу #метотрексата\*\* снижают ежемесячно в течение 12 месяцев [75].*

- **Рекомендовано** у взрослых пациентов с маститом для уменьшения проявлений воспаления и купирования боли применение НПВС (АТХ: нестероидные противовоспалительные и противоревматические препараты) [1], [32].

#### **Уровень убедительности рекомендаций С (уровень достоверности доказательств – 5)**

**Комментарий:** *Нестероидные противовоспалительные средства (НПВС - (нестероидные противовоспалительные и противоревматические препараты)) могут уменьшить отек и воспаление и обеспечить симптоматическое облегчение [1].*

- **Рекомендовано** взрослым пациентам с подтвержденным туберкулезным маститом проводить лечение туберкулеза [1].

#### **Уровень убедительности рекомендаций С (уровень достоверности доказательств – 5)**

**Комментарии:** *Пациенту с туберкулезным маститом проводят лечение под контролем фтизиатра в соответствии с клиническими рекомендациями по лечению туберкулеза [1].*

### **3.3 Хирургическое лечение**

- **Рекомендовано** проведение хирургического лечения у всех пациенток с осложнениями лактационного/нелактационного мастита (формирование абсцесса или свища) при неэффективности консервативного лечения [1], [2], [3], [34], [59].

**Для взрослых: Уровень убедительности рекомендаций А (уровень достоверности доказательств – 1)**

**Для детей: Уровень убедительности рекомендаций В (уровень достоверности доказательств – 3)**

**Комментарии:** Лечение абсцесса возможно методом санации при тонкоигольной биопсии под контролем УЗИ, что позволяет сохранить архитектуру тканей МЖ и естественные анатомические барьеры, не деформирует форму МЖ, а также позволяет сохранить функциональную способность МЖ при последующей лактации [2], [3]. Пункция абсцесса молочной железы с эвакуацией содержимого на фоне антибактериальной терапии приводит к выздоровлению подавляющего числа (81%) пациентов [76]. При необходимости дренирования абсцесса рекомендована установка выпускника на короткие сроки (не более 2-х суток). В случае отсутствия эффекта от малоинвазивных методов лечения или рецидива заболевания показано хирургическое вмешательство – вскрытие и санация абсцесса (при лактационном мастите) и резекция молочной железы (при нелактационном мастите). При нелактационном мастите операцию необходимо выполнять при купировании симптомов острого воспаления. Принцип операции сводится к тщательному удалению всех видимых невооруженным глазом пораженных тканей и обеспечению максимально возможного «чистого» края, чтобы свести к минимуму вероятность рецидива заболевания [7], [10], [11], [59].

При рецидивах воспалительного процесса у пациенток с кистами или свищевыми ходами в МЖ при отсутствии эффекта от консервативного лечения хирургические методики включают вскрытие свища или иссечение свищевого хода, обычно в сочетании с полным иссечением протока [1]. При поражении нескольких протоков с множественными свищами для излечения следует удалить все пораженные протоки [1].

- **Не рекомендовано** взрослым пациентам с идиопатическим гранулематозным маститом рутинное проведение хирургического лечения [1].

#### **Уровень убедительности рекомендаций С (уровень достоверности доказательств – 5)**

**Комментарии:** Хирургическое удаление образований при идиопатическом гранулематозном мастите сопровождается медленным заживлением ран. У пациентов с проведенным хирургическим лечением и без него, частота рецидивов ИГМ сопоставима. Лечебно-диагностическая пункция показана для лечения осложнений (вторичная инфекция, абсцесс) ИГМ [1].

- **Рекомендовано** взрослым пациентам с идиопатическим гранулематозным маститом хирургическое вмешательство при отсутствии эффекта от консервативной терапии, при рецидивирующем течении, при наличии абсцессов, свищей и язв [53], [72].

#### **Уровень убедительности рекомендаций В (уровень достоверности доказательств – 2)**

**Комментарии:** Обширная резекция молочной железы с максимальным удалением пораженных тканей и достижением чистых краёв позволяет значительно снизить риск заболевания [72], [77]. Комбинация хирургического лечения с кортикостероидами системного действия позволяет значительно снизить риск рецидива заболевания [78]

#### **4. Медицинская реабилитация и санаторно-курортное лечение, медицинские показания и противопоказания к применению методов медицинской реабилитации, в том числе основанных на использовании природных лечебных факторов**

- Рекомендована консультация врача-физиотерапевта всем пациенткам после лечения острого воспалительного заболевания МЖ при отсутствии противопоказаний к лечению физическими факторами для определения программы реабилитации [79].

#### **Уровень убедительности рекомендаций С (уровень достоверности доказательств – 5)**

##### **5. Профилактика и диспансерное наблюдение, медицинские показания и противопоказания к применению методов профилактики**

- Рекомендовано обучать родильницу правильному уходу за молочными железами, технике кормления ребенка [98], [8]

#### **Уровень убедительности рекомендаций С (уровень достоверности доказательств – 5)**

*Комментарии: Анатомические особенности матери (плоские или втянутые соски) или ребенка (неправильное положение языка, слишком короткая уздечка языка или губы, асимметрия (нижней) челюсти, аномалии неба) могут влиять на захват, прикладывание и сосание. В таких случаях особое внимание следует уделить достижению правильного захвата. При использовании вспомогательных средств (молокоотсос, накладки для сосков) важно следить за тем, чтобы они использовались правильно. различные положения матери во время кормления грудью и меры по стимулированию рефлекса расслабления (расслабление, массаж, влажное тепло) могут помочь в лечении болезненности молочных желез. Грудное вскармливание означает физическую и эмоциональную близость. Кроме того, необходимо соблюдать общие правила гигиены. В дополнение к стандартным мерам гигиены рук, соски следует тщательно очищать (используя стерильный физиологический раствор, жидкое мыло с нейтральным рН или антисептик) [98], [125], [8].*

- Рекомендовано всем пациенткам сцеживание груди с целью уменьшения её нагрубания [107], [109]

#### **Уровень убедительности рекомендаций С (уровень достоверности доказательств – 5)**

*Комментарий: активное опорожнение груди в большинстве случаев может предотвратить развитие мастита [107], [109], [122].*

- Рекомендован всем пациенткам самомассаж молочных желез [115]

#### **Уровень убедительности рекомендаций С (уровень достоверности доказательств – 5)**

*Комментарий: массаж молочных желез снижают риск мастита [115].*

- **Рекомендовано** при лактации использовать холодные и горячие компрессы с целью снижения выраженности нагрубания молочных желез, боли и дискомфорта [120]

#### **Уровень убедительности рекомендаций В (уровень достоверности доказательств – 2)**

**Комментарий:** *Целесообразно применение душа или горячего компресса – непосредственно перед кормлением, что может помочь в расслаблении и улучшении оттока молока. После кормления или после сцеживания молока из груди можно прикладывать холодные компрессы к груди, чтобы уменьшить боль и отек [114], [120].*

- **Не рекомендуются** методы подготовки к стимуляции сосков или дородовая коррекция анатомических изменений соска для уменьшения трещин сосков или повышения эффективности грудного вскармливания [80], [109], [76], [77].

#### **Уровень убедительности рекомендаций В (уровень достоверности доказательств – 2)**

- С целью профилактики перидуктального мастита **рекомендован** отказ от курения всем пациенткам [1], [79].

#### **Уровень убедительности рекомендаций С (уровень достоверности доказательств – 5)**

- С целью профилактики возникновения трещин сосков у нелактующих пациенток всех возрастных групп **рекомендовано** избегать чрезмерного трения в области сосков МЖ, для пациенток с кожными заболеваниями (экзема, дерматит) **рекомендовано** диспансерное наблюдение врача-дерматолога [63], [64].

#### **Уровень убедительности рекомендаций С (уровень достоверности доказательств – 5)**

### **6. Организация оказания медицинской помощи**

- Показания для плановой госпитализации: нет.
- Возможно лечение в амбулаторных условиях.
- Показания для экстренной госпитализации:
  - отсутствие положительной динамики в течение 24 часов амбулаторного лечения;
  - гнойные формы мастита.
- Показания к выписке пациентки из стационара:
  - регресс клинических симптомов;
  - регресс ультразвуковых симптомов;
  - отсутствие осложнений.

## **7. Дополнительная информация (в том числе факторы, влияющие на исход заболевания или состояния)**

### **Нелактационный мастит у детей до 2 месяцев.**

На первом году жизни мастит чаще встречается у детей в возрасте до 2 месяцев [2, 82]. В течение первых 2 недель жизни мастит возникает с одинаковой частотой у девочек и мальчиков, в дальнейшем это соотношение составляет 2:1 [2]. Большинство случаев мастита и абсцесса молочной железы у младенцев вызываются золотистым стафилококком [2], [81], [82]. Менее распространенные причины включают грамотрицательные кишечные микроорганизмы (кишечную палочку, сальмонеллу), анаэробы и стрептококки группы В (*Streptococcus agalactiae*) [2], [83].

Патогенез детского мастита включает распространение патогенных бактерий с кожи и/или слизистых оболочек в паренхиму молочной железы через сосок [2]. У младенцев с системной инфекцией (обычно грамотрицательной) бактерии также могут проникать в МЖ гематогенным путем. К предрасполагающим факторам относятся стимуляция молочных желез плацентарными и материнскими гормонами (эстрогенами), которые приводят к физиологической гипертрофии молочных желез у доношенных детей, а также инфекции кожи или мягких тканей матери в послеродовом периоде [2]. Считается, что риск мастита может увеличиваться при проведении массажа грудной клетки и МЖ [85]. Высказывается предположение что у недоношенных детей недостаточно развиты молочные железы, вследствие чего они менее подвержены развитию инфекции [2].

Мастит у младенцев обычно носит односторонний характер и остается локализованным [2], [83]. Характерными признаками мастита у младенцев являются эритема, болезненность и уплотнение пораженной МЖ [2]. Иногда присоединяются сопутствующие поражения кожи (пустулы, буллы), увеличиваются и становятся болезненными подмышечные лимфатические узлы [2], [85], [86]. Гнойные выделения из сосков встречаются у 20% детей, а более, чем у половины младенцев с маститом развиваются абсцессы, на которые может указывать флюктуация [2], [83], [86]. Обычно мастит у детей до 2 месяцев протекает без осложнений, но в литературе описаны случаи мастита, осложненного обширным целлюлитом, некротизирующим фасциитом и остеомиелитом [2], [87]. УЗИ молочных желез не является обязательным для постановки диагноза, но может подтвердить диагноз мастита или абсцесса МЖ при необходимости уточнения диагноза [88], [89].

Дифференциальный диагноз мастита у младенцев проводят с физиологическим нагрубанием (физиологической гипертрофией) молочных желез, при которой гипертрофия МЖ обычно двухсторонняя и симметричная, отсутствует эритема, боль в МЖ, выделения из сосков (при их наличии) молочного цвета (а не гнойные как при мастите) и не содержат полиморфноядерных лейкоцитов или бактерий при окрашивании по Граму [2]. Редкой патологией, имеющей сходство с маститом и абсцессом МЖ являются инфантильные гемангиомы и лимфангиомы, требующие консультации сосудистого хирурга.

- **Рекомендовано** младенцам в возрасте до 2 месяцев с маститом проведение общего клинического анализа крови с лейкоцитарной формулой с целью последующего контроля эффективности лечения [2].

#### **Уровень убедительности рекомендаций С (уровень достоверности доказательств – 5)**

**Комментарии:** У младенцев с маститом и клинико-лабораторными данными острого воспалительного процесса показан ежедневный контроль за общим состоянием и, по необходимости, расширенное клинико-лабораторное обследование [2].

- **Рекомендовано** младенцам в возрасте до 2 месяцев с маститом проведение микроскопического исследования с окраской по Граму и микробиологического исследования (посев) отделяемого из МЖ или образца жидкости из абсцесса МЖ (при наличии показаний и условий) с целью выделения возбудителя заболевания и выбора антибактериального препарата с учетом чувствительности выделенного патогена [2], [83].

#### **Уровень убедительности рекомендаций С (уровень достоверности доказательств – 5)**

**Комментарии:** Первоначальной терапией мастита у младенцев является назначение местных форм антибактериальных препаратов, при отсутствии эффекта от лечения назначаются антибактериальные препараты системного действия. Микроскопическое исследование с окраской по Граму и микробиологическое исследование (посев) отделяемого из МЖ или образца жидкости из абсцесса МЖ с определением чувствительности к антибактериальным препаратам производится при отсутствии положительного эффекта от лечения.

При наличии полости размером более 1 см в диаметре проводится тонкоигольная биопсия с целью санирования гнойного содержимого, при меньшем размере полости возможно динамическое наблюдение на фоне противовоспалительного лечения. [2], [87], [94].

- **Рекомендовано** младенцам в возрасте до 2 месяцев с маститом проведение лечения антибактериальными препаратами системного действия и/или антибиотиками и противомикробными препаратами для наружного применения [2].

#### **Уровень убедительности рекомендаций С (уровень достоверности доказательств – 5)**

**Комментарии:** При лечении мастита у детей в возрасте до 2 месяцев показано местное использование антибиотиков (Антибактериальные препараты системного действия (J01)) и противомикробных препаратов для наружного применения, исключение сцеживания жидкости из соска. При абсцессе МЖ проводится аспирация содержимого образования [2], [90]. Любые хирургические манипуляции на МЖ у детей и подростков проводятся только при острой необходимости после использования консервативной и малоинвазивных хирургических методик из-за потенциальной угрозы

гипоплазии МЖ в период полового созревания или образования деформирующих рубцов [2].

Детям в возрасте до 2 месяцев с маститом антибактериальная терапия проводится с применением местных форм препаратов, а при отсутствии эффекта от лечения – подбирается антибактериальный препарат системного действия в соответствии с результатами посева.

При наличии септических проявлений лечение должно охватывать метициллинрезистентный (MRSA) и чувствительный к метициллину золотистый стафилококк, и грамотрицательные микроорганизмы: применяется ванкомицин\*\* / #клиндамицин\*\* + оксациллин\*\* + гентамицин\*\* / цефотаксим\*\* / цефтазидим\*\* / цефтриаксон\*\*. При выявлении грамотрицательных микроорганизмов эмпирическая терапия должна включать аминогликозиды (гентамицин\*\*, амикацин\*\*) или цефалоспорины 3-го поколения (цефтриаксон\*\*, цефтазидим\*\*, цефотаксим\*\*) [2].

### **Нелактационный мастит у детей старше 2 месяцев и подростков.**

Нелактационный мастит у детей после 2 месяцев жизни возникает чаще в пре- и пубертатном периоде (после 8 лет) [3]. У детей и подростков мастит чаще всего вызывается золотистым стафилококком, но также может быть вызван энтерококком, Streptococcus pyogenes (стрептококк группы А), анаэробными стрептококками, синегнойной палочкой, Streptococcus agalactiae (стрептококк группы В) и видами Bacteroides [3]. У пациенток с пирсингом сосков может быть выявлен актиномикоз [91].

Мастит у детей старше 2 лет и подростков возникает в результате проникновения бактерий в протоковую систему, что более вероятно в период полового созревания или в течение нескольких месяцев после менархе, когда изменения и рост молочных желез достигают пика [3], [92]. Факторы, предрасполагающие к инфицированию МЖ у детей и подростков вне лактации включают поверхностные повреждения груди и МЖ (например, из-за манипуляций с грудью во время половой жизни, бритья или выщипывания периареолярных волос, выщипывания угревых высыпаний на груди, пирсинга сосков, укусов насекомых), ожирение, эктазию молочного протока, гнойный гидраденит, местную кожную инфекцию и эпидермоидные кисты [3], [90]. Периферический мастит может быть связан с сахарным диабетом, ревматоидным артритом, терапией кортикостероидами системного действия, гранулематозной болезнью и тупой травмой [3].

Клинически мастит у детей и подростков проявляется эритемой, отеком, ощущением жара, болезненностью и уплотнением в центральной и периферической части МЖ [3], [90]. На абсцесс МЖ указывает флюктуация, гнойные выделения из сосков.

- **Рекомендовано** детям и подросткам с осложненным течением мастита проведение общего клинического анализа крови с лейкоцитарной формулой (по клиническим показаниям) с целью последующего контроля эффективности лечения [3].

### **Уровень убедительности рекомендаций С (уровень достоверности доказательств – 5)**

**Комментарии:** *Общий клинический анализ крови с лейкоцитарной формулой показан пациентам с лихорадкой, системными симптомами воспаления, наличие или подозрением на наличие абсцесса МЖ или с рецидивирующим маститом. Лейкоцитоз подтверждает диагноз, динамический контроль за показателями клинического анализа крови позволяют оценивать эффективность лечения [3].*

- **Рекомендовано** детям и подросткам с осложненным течением мастита проведение цитологического, микроскопического исследования с окраской по Граму и микробиологического исследования (посев) отделяемого из МЖ или образца жидкости из абсцесса МЖ (по клиническим показаниям) с целью выделения возбудителя заболевания и выбора антибактериального препарата с учетом чувствительности выделенного патогена [3].

### **Уровень убедительности рекомендаций С (уровень достоверности доказательств – 5)**

**Комментарии:** *На цитологическое исследование направляют выделения из сосков или содержимое абсцесса МЖ. При цитологическом исследовании выявляются преимущественно нейтрофилы. Оценка мазка с окраской по Граму и посева отделяемого из МЖ помогает выявить возбудителя и определить чувствительность к антибактериальным препаратам, однако это исследование показано только при неэффективности назначенного лечения [3].*

- **Рекомендовано** детям и подросткам с подозрением на мастит проведение УЗИ молочных желез с целью визуализации абсцесса МЖ [3], [90].

### **Уровень убедительности рекомендаций С (уровень достоверности доказательств – 5)**

**Комментарии:** *УЗИ является основным методом подтверждения воспалительного процесса и необходимым для диагностики абсцесса МЖ. УЗ-признаки абсцесса МЖ – наличие анэхогенных структур с утолщенной капсулой и признаками отека окружающих тканей [90].*

*Дифференциальный диагноз мастита у детей и подростков проводится с ювенильной кистой, подростковым папилломатозом и изолированным преждевременным телархе или просто с телархе (естественным и своевременным началом роста молочной железы) [3], [90].*

*Антимикробная терапия проводится антибактериальными препаратами системного действия. У детей и подростков с маститом и абсцессом после лечебно-диагностической пункции возможно назначение только антибактериальных препаратов для местного применения. Курс лечения составляет 5-10 дней. Ответом на терапию является клиническое улучшение в течение 24-48 часов после начала антибактериальной терапии. Отсутствие ответа на лечение может указывать на резистентный патоген, недостаточную концентрацию антибактериального препарата, абсцесс (остаточный, рецидивирующий или новый) или неправильный*

прогноз. Большинство пациенток с маститом или абсцессом выздоравливают без осложнений [3].

#### Критерии оценки качества медицинской помощи

№	Критерии качества диагностики и лечения	Да/Нет
1	Выполнены осмотр и пальпация молочных желез	Да/Нет
2	Выполнено взятие мазка-отпечатка у пациенток с наличием выделений из соска молочных желез	Да/Нет
3	Выполнено ультразвуковое исследование молочных желез всем пациенткам детского возраста	Да/Нет
4	Выполнено ультразвуковое исследование молочных желез взрослым пациенткам с воспалительными заболеваниями МЖ при подозрении на наличие абсцесса МЖ, новообразования МЖ, подозрении на специфический (туберкулезный, идиопатический гранулематозный) мастит, отсутствии эффекта от лечения	Да/Нет
5	Выполнено ультразвуковое исследование молочных желез всем пациенткам при проведении диагностической и терапевтической тонкоигольной аспирационной биопсии	Да/Нет
6	Выполнена тонкоигольная аспирационная биопсия под контролем УЗИ при отсутствии выделений из соска или наличии жидкостного образования с целью морфологического подтверждения диагноза у пациенток с нелактационным маститом	Да/Нет
7	Выполнено младенцам в возрасте до 2 месяцев с маститом микроскопическое исследование с окраской по Граму и микробиологическое исследование с определением чувствительности к антибактериальным препаратам отделяемого из молочных желез или образца жидкости из абсцесса молочной железы	Да/Нет

№	Критерии качества диагностики и лечения	Да/Нет
8	Выполнено микробиологическое (культуральное) исследование грудного молока на аэробные и факультативно-анаэробные микроорганизмы для выбора и коррекции антибактериальной терапии при мастите	Да/Нет
9	Выполнено микроскопическое с окраской по Граму и микробиологическое исследование отделяемого из молочных желез или материала, полученного при тонкоигольной аспирационной биопсии, с определением чувствительности к антибактериальным препаратам у пациенток с воспалительным заболеванием молочных желез и отсутствием эффекта от лечения антибактериальными препаратами	Да/Нет
10	Проведена антибактериальная терапия у пациентов с маститом	Да/Нет
11	Проведена терапия кортикостероидами системного действия у взрослых пациентов с идиопатическим гранулематозным маститом с множественными поражениями диаметром более 5 см, двусторонними поражениями, значительным изъязвлением кожи, свищами	Да/Нет
12	Проведено хирургическое лечение у пациенток с осложнениями мастита (формирование абсцесса или свища) при неэффективности консервативного лечения	Да/Нет
13	Проведено хирургическое лечение у пациенток с идиопатическим гранулематозным маститом при отсутствии эффекта от консервативного лечения, при рецидивирующем течении, при наличии абсцессов, свищей и язв	Да/Нет
14	Проведено консультирование, обучение пациентов грудному вскармливанию, уходу за молочными железами, сосками, самомассажу, сцеживанию	Да/Нет

№	Критерии качества диагностики и лечения	Да/Нет
15	Направлена на консультацию к врачу-фтизиатру для обследования и лечения при туберкулезном мастите	Да/Нет

#### Список литературы

1. J Michael Dixon, Kenneth M Pariser Nonlactational mastitis in adults (2024) In: Anees B Chagpar (Ed), UpToDate Available at the link: <https://pro.uptodatefree.ir/show/794>
2. Nirupama K De Silva, Régine Fortunov Mastitis and breast abscess in infants younger than two months (2024) In: Sheldon L Kaplan (Ed), UpToDate Available at the link: <https://www.uptodate.com/contents/mastitis-and-breast-abscess-in-infants-younger-than-two-months#H24>
3. Chantay Banikarim, Nirupama K De Silva Mastitis and breast abscess in children and adolescents (2024) In: Sheldon L Kaplan (Ed), UpToDate Available at the link: [https://www.uptodate.com/contents/mastitis-and-breast-abscess-in-children-and-adolescents?search=mastitis%20and%20breast%20abscess&source=search\\_result&selectedTitle=3%7E75&usage\\_type=default&display\\_rank=3](https://www.uptodate.com/contents/mastitis-and-breast-abscess-in-children-and-adolescents?search=mastitis%20and%20breast%20abscess&source=search_result&selectedTitle=3%7E75&usage_type=default&display_rank=3)
4. Néel A, Hello M, Cottreau A, et al. Long-term outcome in idiopathic granulomatous mastitis: a western multicentre study. QJM 2013; 106:433.
5. Barreto DS, Sedgwick EL, Nagi CS, Benveniste AP. Granulomatous mastitis: etiology, imaging, pathology, treatment, and clinical findings. Breast Cancer Res Treat 2018; 171:527.
6. Mastitis Prevention and Treatment. Guideline. National Women’s Health. Auckland District Health Board. Available at the link: <https://nationalwomenshealth.adhb.govt.nz/assets/Womens-health/Documents/Policies-and-guidelines/Mastitis-Prevention-and-Treatment-.pdf>
7. Reid A. Waldman, Justin Finch, Jane M. Grant-Kels, Diane Whitaker-Worth. Skin diseases of the breast and nipple: Inflammatory and infectious diseases,. Journal of the American Academy of Dermatology, 2019. Volume 80, Issue 6, P. 1483-1494, ISSN 0190-9622, <https://doi.org/10.1016/j.jaad.2018.08.067>.
8. Mastitis Prevention and Treatment. Guideline. National Women’s Health. Auckland District Health Board. Available at the link: <https://nationalwomenshealth.adhb.govt.nz/assets/Womens-health/Documents/Policies-and-guidelines/Mastitis-Prevention-and-Treatment-.pdf>
9. Li S, Grant CS, Degnim A, et al. Surgical management of recurrent subareolar breast abscesses: Mayo Clinic experience. Am J Surg 2006;192:528-9.

10. Ming J, Meng G, Yuan Q, et al. Clinical characteristics and surgical modality of plasma cell mastitis: analysis of 91 cases. *Am Surg* 2013;79:54-60.
11. Zhang Y, Zhou Y, Mao F, et al. Clinical characteristics, classification and surgical treatment of periductal mastitis. *J Thorac Dis* 2018;10:2420-7.
12. Radojković D, Antić S, Pesić M, et al. Significance of hyperprolactinemia for cytomorphic features of breast secretions. *Vojnosanit Pregl* 2010;67:42-7.
13. Liu L, Zhou F, Wang P, et al. Periductal Mastitis: An Inflammatory Disease Related to Bacterial Infection and Consequent Immune Responses? *Mediators Inflamm* 2017;2017:5309081.
14. Gollapalli, V.; Liao, J.; Dudakovic, A.; Sugg, S.L.; Scott-Conner, C.E.; Weigel, R.J. Risk factors for development and recurrence of primary breast abscesses. *J. Am. Coll. Surg.* 2010, 211, 41–48.
15. Beechey-Newman N, Kothari A, Kulkarni D, et al. Treatment of mammary duct fistula by fistulectomy and saucerization. *World J Surg* 2006;30:63-8.
16. Altintoprak, F.; Kivilcim, T.; Ozkan, O.V. Aetiology of idiopathic granulomatous mastitis. *World J. Clin. Cases* 2014, 2, 852–858.
17. Uysal E, Soran A, Sezgin E, et al. Factors related to recurrence of idiopathic granulomatous mastitis: what do we learn from a multicentre study? *ANZ J Surg* 2018;88:635-9.
18. Deng Y, Xiong Y, Ning P, et al. A case management model for patients with granulomatous mastitis: a prospective study. *BMC Womens Health* 2022;22:143.
19. Al-Khaffaf B, Knox F, Bundred NJ. Idiopathic granulomatous mastitis: a 25-year experience. *J Am Coll Surg* 2008;206:269-73.
20. Bouton ME, Winton LM, Gandhi SG, et al. Temporal resolution of idiopathic granulomatous mastitis with resumption of bromocriptine therapy for prolactinoma. *Int J Surg Case Rep* 2015;10:8-11.
21. Nakamura T, Yoshioka K, Miyashita T, et al. Granulomatous mastitis complicated by arthralgia and erythema nodosum successfully treated with prednisolone and methotrexate. *Intern Med* 2012;51:2957-60
22. Altintoprak F, Karakece E, Kivilcim T, et al. Idiopathic granulomatous mastitis: an autoimmune disease? *ScientificWorldJournal* 2013;2013:148727.
23. Yu HJ, Deng H, Ma J, et al. Clinical metagenomic analysis of bacterial communities in breast abscesses of granulomatous mastitis. *Int J Infect Dis* 2016;53:30-3.
24. Boakes E, Woods A, Johnson N, Kadoglou N: Breast Infection: a review of diagnosis and management practices. *Eur J Breast Health* 2018; 14:136–43.

25. McHoney M, Munro F, Mackinlay G. Mammary duct ectasia in children: report of a short series and review of the literature. *Early Hum Dev* 2011;87:527-30
26. Nakamura M. [и др.]. Nipple Skin Trauma in Breastfeeding Women During Postpartum Week One. // *Breastfeeding medicine : the official journal of the Academy of Breastfeeding Medicine*. 2018. № 7 (13). С. 479–484.
27. Nguyen MH, Molland JG, Kennedy S, et al. Idiopathic granulomatous mastitis: case series and clinical review. *Intern Med J* 2021; 51:1791.
28. Pandey TS, Mackinnon JC, Bressler L, et al. Idiopathic granulomatous mastitis--a prospective study of 49 women and treatment outcomes with steroid therapy. *Breast J* 2014; 20:258.
29. Bi J, Li Z, Lin X, et al. Etiology of granulomatous lobular mastitis based on metagenomic next-generation sequencing. *Int J Infect Dis* 2021;113:243-50.
30. Marinopoulos S, Lourantou D, Gatzionis T, et al. Breast tuberculosis: Diagnosis, management and treatment. *Int J Surg Case Rep* 2012; 3:548.
31. Farrokh D, Alamdaran A, Feyzi Laeen A, et al. Tuberculous mastitis: A review of 32 cases. *Int J Infect Dis* 2019; 87:135.
32. Katarina B. Mitchell et al. Academy of Breastfeeding Medicine Clinical Protocol #36: The Mastitis Spectrum, Revised 2022
33. Гусейнов А.З., Истомин Д.А., Гусейнов Т.А. Основы маммологии: монография. Санкт-Петербург–Тула: Издательство ТулГУ, 2014, 258 с.
34. Jiao Y, Chang K, Jiang Y, Zhang J. Identification of periductal mastitis and granulomatous lobular mastitis: a literature review. *Ann Transl Med*. 2023 Feb 15;11(3):158.]
35. Zhou F, Liu L, Wang F, Yu L, Xiang Y, Zheng C, Huang S, Yang Z, Yu Z. Periductal Mastitis, a Disease with Distinct Clinicopathological Features from Granulomatous Lobular Mastitis. *J Inflamm Res*. 2024 Jun 14;17:3815-3823.
36. Coombe RF, Hamed H. An update on granulomatous mastitis: a rare and complex condition. *Br J Hosp Med (Lond)* 2021;82:1-7.
37. Yaprak Bayrak B, Cam I, Eruyar AT, et al. Clinicopathological evaluation of idiopathic granulomatous mastitis patients: A retrospective analysis from a tertiary care hospital in Turkey. *Ann Diagn Pathol* 2021;55:151812
38. Pala EE, Ekmekci S, Kilic M, et al. Granulomatous Mastitis: A Clinical and Diagnostic Dilemma. *Turk Patoloji Derg* 2022;38:40-5.
39. Steuer AB, Stern MJ, Cobos G, et al. Clinical Characteristics and Medical Management of Idiopathic Granulomatous Mastitis. *JAMA Dermatol* 2020;156:460-4.

40. Atak T, Sagiroglu J, Eren T, et al. Strategies to treat idiopathic granulomatous mastitis: retrospective analysis of Yin Y, Liu X, Meng Q, et al. Idiopathic Granulomatous Mastitis: Etiology, Clinical Manifestation, Diagnosis and Treatment. *J Invest Surg* 2022;35:709-20.
41. Baslaim MM, Khayat HA, Al-Amoudi SA. Idiopathic granulomatous mastitis: a heterogeneous disease with variable clinical presentation. *World J Surg* 2007;31:1677-81.]
42. Martinez-Ramos D, Simon-Monterde L, Suelves-Piqueres C, et al. Idiopathic granulomatous mastitis: A systematic review of 3060 patients. *Breast J* 2019;25:1245-50.
43. Sheybani F, Naderi HR, Gharib M, et al. Idiopathic granulomatous mastitis: Long-discussed but yet-to-be-known. *Autoimmunity* 2016;49:236-9.
44. Weaver SR, Hernandez LL. Autocrine-paracrine regulation of the mammary gland. *J Dairy Sci* 2016;99:842–853.
45. Сенча, Александр Николаевич. Ультразвуковое исследование молочных желез. Атлас / А.Н.Сенча, Ю.В.Бикеев. – Москва : МЕДпресс-информ, 2021. – 296 с. : ил. ISBN 978-5-00030-986-5.
46. Ferron S, Asad-Syed M, Boisserie-Lacroix M, et al. Imaging benign inflammatory syndromes. *Diagn Interv Imaging* 2012;93:85-94.
47. Yin Y, Liu X, Meng Q, et al. Idiopathic Granulomatous Mastitis: Etiology, Clinical Manifestation, Diagnosis and Treatment. *J Invest Surg* 2022;35:709-20
48. Pluguez-Turull CW, Nanyes JE, Quintero CJ, et al. Idiopathic Granulomatous Mastitis: Manifestations at Multimodality Imaging and Pitfalls. *Radiographics* 2018;38:330-56
49. Grover H, Grover SB, Goyal P, et al. Clinical and imaging features of idiopathic granulomatous mastitis - The diagnostic challenges and a brief review. *Clin Imaging* 2021;69:126-32
50. Durur-Subasi I. Diagnostic and Interventional Radiology in Idiopathic Granulomatous Mastitis. *Eurasian J Med* 2019;51:293-7
51. Fazzio RT, Shah SS, Sandhu NP, et al. Idiopathic granulomatous mastitis: imaging update and review. *Insights Imaging* 2016;7:531-9.
52. Longman CF, Champion T, Butler B, et al. Imaging features and diagnosis of tuberculosis of the breast. *Clin Radiol* 2017; 72:217.
53. Yuan QQ, Xiao SY, Farouk O, Du YT, et al.. Management of granulomatous lobular mastitis: an international multidisciplinary consensus (2021 edition). *Mil Med Res.* 2022 Apr 26;9(1):20
54. Tan H, Li R, Peng W, et al. Radiological and clinical features of adult non-puerperal mastitis. *Br J Radiol* 2013;86:20120657

55. Oztekin PS, Durhan G, Nercis Kosar P, et al. Imaging findings in patients with granulomatous mastitis. *Iran J Radiol.* 2016;13(3):e33900
56. Gautier N, Lalonde L, Tran-Thanh D, et al. Chronic granulomatous mastitis: imaging, pathology and management. *Eur J Radiol.* 2013;82(4): e165-e175
57. Poyraz N, Emlik GD, Batur A, et al. Magnetic resonance imaging features of idiopathic granulomatous mastitis: a retrospective analysis. *Iran J Radiol.* 2016;13(3):e20873
58. Dursun M, Yilmaz S, Yahyayev A, et al. Multimodality imaging features of idiopathic granulomatous mastitis: outcome of 12 years of experience. *Radiol Med (Torino).* 2012;117(4):529-38.
59. Xu H, Liu R, Lv Y, et al. Treatments for Periductal Mastitis: Systematic Review and Meta-Analysis. *Breast Care (Basel)* 2022;17:55-62.
60. Taffurelli M, Pellegrini A, Santini D, et al. Recurrent periductal mastitis: Surgical treatment. *Surgery* 2016;160:1689-92
61. Kessler E, Wolloch Y. Granulomatous mastitis: a lesion clinically simulating carcinoma. *Am J Clin Pathol* 1972;58:642-6.
62. Jiang L, Li X, Sun B, et al. Clinicopathological features of granulomatous lobular mastitis and mammary duct ectasia. *Oncol Lett* 2020;19:840-8.
63. D.L. Whitaker-Worth, V. Carlone, W.S. Susser, N. Phelan, J.M. Grant-Kels. Dermatologic diseases of the breast and nipple. *Journal of the American Academy of Dermatology*, 2000. Volume 43, Issue 5, Part 1, P. 733-754, ISSN 0190-9622, <https://doi.org/10.1067/mjd.2000.109303>
64. Hatice B. Zengin, Puay Hoon Tan, Regina Liu, Bruce R. Smoller. 'Eczematous' dermatitis of the nipple: clinical and histopathological differential diagnosis of Paget disease. *Pathology*, 2004. Volume 56, Issue 3, P. 300-312, ISSN 0031-3025, <https://doi.org/10.1016/j.pathol.2023.10.018>
65. Dennis C.-L., Jackson K., Watson J. Interventions for treating painful nipples among breastfeeding women. // *The Cochrane database of systematic reviews.* 2014. № 12.
66. Jacobs A. [и др.]. S3-Guidelines for the Treatment of Inflammatory Breast Disease during the Lactation Period AWMF Guidelines, Registry No. 015/071 (short version) // *Geburtsh.Frauenheilk.* 2013. № 12 (73). С. 1202–1208.
67. Dobinson HC, Anderson TP, Chambers ST, et al. Antimicrobial Treatment Options for Granulomatous Mastitis Caused by *Corynebacterium* Species. *J Clin Microbiol* 2015; 53:2895.
68. Farouk O, Abdelkhalek M, Abdallah A, Shata A, Senbel A, Attia E, et al. Rifampicin for idiopathic granulomatous lobular mastitis: a promising alternative for treatment. *World J Surg.* 2017;41(5):1313–21.

69. Sheybani F, Sarvghad M, Naderi HR, Gharib M. Treatment for and clinical - Page 15 of 17 - Nonlactational mastitis in adults characteristics of granulomatous mastitis. *Obstet Gynecol* 2015; 125:801.
70. Munot K, Nicholson S, Birkett V. Granulomatous mastitis - A novel method of treatment. *Eur J Surg Oncol* 2012; 38:461.
71. Akbulut S, Arikanoğlu Z, Senol A, et al. Is methotrexate an acceptable treatment in the management of idiopathic granulomatous mastitis? *Arch Gynecol Obstet* 2011; 284:1189.
72. Lei X, Chen K, Zhu L, Song E, Su F, Li S: Treatments for idiopathic granulomatous mastitis: systematic review and meta-analysis. *Breastfeed Med*: 2017; 12: 415–21.
73. Postolova A, Troxell ML, Wapnir IL, Genovese MC. Methotrexate in the Treatment of Idiopathic Granulomatous Mastitis. *J Rheumatol* 2020; 47:924.
74. Kehribar DY, Duran TI, Polat AK, Ozgen M. Effectiveness of Methotrexate in Idiopathic Granulomatous Mastitis Treatment. *Am J Med Sci* 2020; 360:560.
75. Akbulut S, Yilmaz D, Bakir S. Methotrexate in the management of idiopathic granulomatous mastitis: review of 108 published cases and report of four cases. *Breast J* 2011; 17:661.
76. Christensen AF, Al-Suliman N, Nielsen KR, et al.: Ultrasound-guided drainage of breast abscesses: results in 151 patients. *Br J Radiol* 2005; 78: 186–8
77. Akcan A, Akyildiz H, Deneme MA, et al. Granulomatous lobular mastitis: a complex diagnostic and therapeutic problem. *World J Surg* 2006;30:1403-9
78. Karanlık H, Ozgur I, Simsek S, et al. Can Steroids plus Surgery Become a First-Line Treatment of Idiopathic Granulomatous Mastitis? *Breast Care (Basel)* 2014;9:338-42
79. Савельева Г. М. и др. Национальное руководство //Акушерство–М.: Гэотар-Медиа. – 2015.
80. Fernández L. [и др.]. Prevention of Infectious Mastitis by Oral Administration of *Lactobacillus salivarius* PS2 During Late Pregnancy. // *Clinical infectious diseases : an official publication of the Infectious Diseases Society of America*. 2016. № 5 (62). С. 568–573.
81. Marcellin L., Chantry A. A. Breastfeeding (part III): Breastfeeding complications-- Guidelines for clinical practice. // *Journal de gynécologie, obstétrique et biologie de la reproduction*. 2015. № 10 (44).
82. Al Ruwaili N, Scolnik D. Neonatal mastitis: controversies in management. *J Clin Neonatol* 2012; 1:207.
83. Montague EC, Hilinski J, Andresen D, Cooley A. Evaluation and treatment of mastitis in infants. *Pediatr Infect Dis J* 2013; 32:1295.

84. Kaplan RL, Cruz AT, Michelson KA, et al. Neonatal Mastitis and Concurrent Serious Bacterial Infection. *Pediatrics* 2021; 148.
85. Jean Bertrand KA, Rose NK, Franck LG, et al. Mastitis and breast abscess in newborns and infants. *Afr J Paediatr Surg* 2022; 19:238.
86. Al Ruwaili N, Scolnik D. Neonatal mastitis: controversies in management. *J Clin Neonatol* 2012; 1:207.
87. Díaz ÁM, Céspedes BO, Rodríguez MS. Parotid abscess and mastitis by methicillin-resistant *Staphylococcus aureus* in a newborn. *Rev Cubana Pediatr* 2018; 90:e621.
88. D'Auria D, Ferrara D, Aragione N, et al. Role of ultrasound in diagnosis of neonatal breast enlargement: a newborn case report. *Radiol Case Rep* 2021; 16:2692.
89. Pant VP, Mishra D. Neonatal giant mastaxue: a case report. *Ann Med Surg (Lond)* 2023; 85:4134.
90. DiVasta AD, Weldon CB, Labow BI. The breast: Examination and lesions. In: Emans, Laufer, Goldstein's Pediatric & Adolescent Gynecology, 7th ed, Emans SJ, Laufer MR, DiVasta AD (Eds), Wolters Kluwer, Philadelphia 2020. p.781.
91. Warren R, Degnim AC. Uncommon benign breast abnormalities in adolescents. *Semin Plast Surg* 2013; 27:26.
92. Michala L, Tsigginou A, Zacharakis D, Dimitrakakis C. Breast disorders in girls and adolescents. Is there a need for a specialized service? *J Pediatr Adolesc Gynecol* 2015; 28:91.
93. Deng Y. [и др.]. Maternal Risk Factors for Lactation Mastitis: A Meta-analysis // *Western Journal of Nursing Research*. 2020. № 20.
94. Pevzner M., Dahan A. Mastitis While Breastfeeding: Prevention, the Importance of Proper Treatment, and Potential Complications // *Journal of Clinical Medicine*. 2020. № 8 (9). С. 2328.
95. Angelopoulou A. [и др.]. The microbiology and treatment of human mastitis. // *Medical microbiology and immunology*. 2018. № 2 (207). С. 83–94.
96. Sharifi S. [и др.]. Prediction of key regulators and downstream targets of *E. coli* induced mastitis // *Journal of Applied Genetics*. 2019. № 3–4 (60). С. 367–373.
97. Орджоникидзе Н. В., Емельянова А. И., Мешалкина И. В. Послеродовая инфекция / Н. В. Орджоникидзе, А. И. Емельянова, И. В. Мешалкина, под ред. Емельянова Аида Ивановна, Мешалкина Ирина Владимировна, Москва., 2012. 479 с.
98. Jacobs A. [и др.]. S3-Guidelines for the Treatment of Inflammatory Breast Disease during the Lactation Period AWMF Guidelines, Registry No. 015/071 (short version) // *Geburtsh.Frauenheilk.* 2013. № 12 (73). С. 1202–1208.

99. Айламазян Э. К. Национальное руководство. Краткое издание / Э. К. Айламазян, под ред. С. Г. М. Айламазян Э. К. , Серов В. Н. , Радзинский В. Е., Москва: ГЭОТАР-Медиа, 2021. 608 с.
100. Wilson E., Woodd S. L., Venova L. Incidence of and Risk Factors for Lactational Mastitis: A Systematic Review // *Journal of Human Lactation*. 2020. № 4 (36). С. 673–686.
101. Mastitis Prevention and Treatment // *Auckland District Health Board Guideline*. 2017. С. 1–25.
102. Espínola-Docio B. [и др.]. Mastitis update. // *Archivos argentinos de pediatria*. 2016. № 6 (114). С. 576–584.
103. Younis S., Javed Q., Blumenberg M. Meta-Analysis of Transcriptional Responses to Mastitis-Causing *Escherichia coli*. // *PloS one*. 2016. № 3 (11).
104. Серов В. Н. Клинические рекомендации. Акушерство и гинекология. / В. Н. Серов, под ред. В. Н. Серов, Г. Т. Сухих, 4-е изд. п-е изд., Москва: ГЭОТАР-Медиа, 2014. 1024 с.
105. Breastfeeding Challenges: ACOG Committee Opinion, Number 820. // *Obstetrics and gynecology*. 2021. № 2 (137). С. 42–53.
106. Nakamura M. [и др.]. Nipple Skin Trauma in Breastfeeding Women During Postpartum Week One. // *Breastfeeding medicine : the official journal of the Academy of Breastfeeding Medicine*. 2018. № 7 (13). С. 479–484.
107. Amir L. H. ABM clinical protocol #4: Mastitis, revised March 2014 // *Breastfeeding Medicine*. 2014. № 5 (9). С. 239–243.
108. Angelopoulou A. [и др.]. The microbiology and treatment of human mastitis. // *Medical microbiology and immunology*. 2018. № 2 (207). С. 83–94.
109. Marcellin L., Chantry A. A. Breastfeeding (part III): Breastfeeding complications-- Guidelines for clinical practice. // *Journal de gynecologie, obstetrique et biologie de la reproduction*. 2015. № 10 (44).
110. American College of Radiology ACR Manual on Contrast Media // *Journal of Breast Imaging*. 2021. № 4 (1). С. 342–351.
111. Florio-Alexander R. M. [и др.]. ACR Appropriateness Criteria Breast Imaging of Pregnant and Lactating Women // *Journal of the American College of Radiology*. 2018. № 11 (15). С. 263–275.
112. Paredes E. S. Atlas of mammography / E. S. Paredes, 3rd ed-е изд., Lippincott Williams & Wilkins, 2007. 691 с.

113. Wang P. I. [и др.]. Imaging of Pregnant and Lactating Patients: Part 1, Evidence-Based Review and Recommendations // American Journal of Roentgenology. 2012. № 4 (198). С. 778–784.
114. Anderson L. [и др.]. Effectiveness of breast massage for the treatment of women with breastfeeding problems: a systematic review. // JBI database of systematic reviews and implementation reports. 2019. № 8 (17). С. 1668–1694.
115. Crepinsek M. A. [и др.]. Interventions for preventing mastitis after childbirth. // The Cochrane database of systematic reviews. 2020. (9).
116. Spencer J. P. Management of mastitis in breastfeeding women. // American family physician. 2008. № 6 (78). С. 727.
117. Witt A. M. [и др.]. Therapeutic Breast Massage in Lactation for the Management of Engorgement, Plugged Ducts, and Mastitis. // Journal of human lactation : official journal of International Lactation Consultant Association. 2016. № 1 (32). С. 123.
118. Niazi A. [и др.]. A Systematic Review on Prevention and Treatment of Nipple Pain and Fissure: Are They Curable? // Journal of pharmacopuncture. 2018. № 3 (21). С. 139–150.
119. Camargo V. T. S. [и др.]. The effect of a single irradiation of low-level laser on nipple pain in breastfeeding women: a randomized controlled trial. // Lasers in medical science. 2020. № 1 (35). С. 63–69.
120. Mangesi L., Zakarija-Grkovic I. Treatments for breast engorgement during lactation // Cochrane Database of Systematic Reviews. 2016. № 6 (2016).
121. Omranipour R., Vasigh M. Mastitis, Breast Abscess, and Granulomatous Mastitis. // Advances in experimental medicine and biology. 2020. (1252). С. 53–61.
122. Пустотина О. А. Лактационный мастит и лактостаз: тактические контраверсии. // Здоровье женщины. 2013. № 86 (10). С. 76–80.
123. Merad Y. [и др.]. Candida albicans Mastitis in Breastfeeding Woman: An Under Recognized Diagnosis. // Cureus. 2020. № 12 (12)
124. Barker M. [и др.]. Probiotics and human lactational mastitis: A scoping review // Women and Birth. 2020. № 6 (33). С. 483–491.
125. Lumbiganon P. [и др.]. Antenatal breastfeeding education for increasing breastfeeding duration. // The Cochrane database of systematic reviews. 2016. (12).
126. Рюмина И. И., Тютюник В. Л. Экзема и трещины сосков у кормящих матерей, профилактика и лечение // Акушерство и гинекология. 2014. (8). С. 122–126.
127. Lv X., Feng R., Zhai J. A combination of mupirocin and acidic fibroblast growth factor for nipple fissure and nipple pain in breastfeeding women: protocol for a randomised, double-blind, controlled trial // BMJ Open. 2019. № 3 (9)

### **Приложение А1. Состав рабочей группы по разработке и пересмотру клинических рекомендаций**

**Адамян Лейла Владимировна** - Академик РАН, доктор медицинских наук, профессор, заместитель директора ФГБУ «Национальный медицинский исследовательский центр акушерства, гинекологии и перинатологии имени академика В.И. Кулакова» Министерства Здравоохранения РФ, Заслуженный деятель науки России, заведующая кафедрой репродуктивной медицины и хирургии ФГБОУ ВО МГМСУ им. А.И. Евдокимова Минздрава России, главный специалист Минздрава России по гинекологии, является Президентом общества по репродуктивной медицине и хирургии, Российской ассоциации гинекологов-эндоскопистов, Российской ассоциации по эндометриозу, членом Российского общества акушеров-гинекологов. Конфликт интересов отсутствует.

**Кан Наталья Енкиновна** – доктор медицинских наук, профессор, директор института акушерства ФГБУ «Национальный медицинский исследовательский центр акушерства, гинекологии и перинатологии имени академика В.И. Кулакова» Минздрава России (г. Москва). Конфликт интересов отсутствует.

**Уварова Елена Витальевна** – чл.-корр. РАН, доктор медицинских наук, профессор, заведующая 2 гинекологическим отделением ФГБУ «Национальный медицинский исследовательский центр акушерства, гинекологии и перинатологии имени академика В.И. Кулакова» Министерства Здравоохранения РФ, Заслуженный деятель науки РФ, профессор кафедры акушерства, гинекологии, перинатологии и репродуктологии ИПО ФГАУ ВО Первый МГМУ им. И.М. Сеченова (Сеченовский университет), президент Ассоциации детских и подростковых гинекологов. Конфликт интересов отсутствует.

**Родионов Валерий Витальевич** – заведующий отделением патологии молочной железы института онкогинекологии и маммологии ФГБУ «Национальный медицинский исследовательский центр акушерства, гинекологии и перинатологии имени академика В.И. Кулакова» Министерства Здравоохранения РФ, д.м.н., член РООМ, РОСОПС. Конфликт интересов отсутствует.

**Травина Марина Львовна** – к.м.н., заведующая отделением маммологии ФГАУ «Национальный медицинский исследовательский центр здоровья детей» Министерства здравоохранения РФ. Конфликт интересов отсутствует.

**Сальникова Ирина Александровна** - к.м.н., научный сотрудник 2 гинекологического отделения ФГБУ «Национальный медицинский исследовательский центр акушерства, гинекологии и перинатологии имени академика В.И. Кулакова» Министерства Здравоохранения РФ. Конфликт интересов отсутствует.

**Игнатьева Алла Александровна** – кандидат медицинских наук, заведующий 2 акушерским физиологическим отделением ФГБУ "Национальный медицинский исследовательский центр акушерства, гинекологии и перинатологии имени академика В.И. Кулакова" Минздрава России (г. Москва). Конфликт интересов отсутствует.

**Короткова Светлана Анатольевна** – заведующая гинекологическим отделением Государственного бюджетного учреждения здравоохранения города Москвы «Морозовская детская городская клиническая больница Департамента здравоохранения города Москвы. Конфликт интересов отсутствует.

**Тоноян Нарине Марзпетуновна** – к.м.н., врач-акушер-гинеколог отделения оперативной гинекологии ФГБУ «Национальный медицинский исследовательский центр акушерства, гинекологии и перинатологии имени академика В.И. Кулакова» Министерства Здравоохранения РФ. Конфликт интересов отсутствует.

**Сенча Александр Николаевич** – руководитель отдела медицинской визуализации ФГБУ «Национальный медицинский исследовательский центр акушерства, гинекологии и перинатологии имени академика В.И. Кулакова» Министерства здравоохранения Российской Федерации, д.м.н., член РОПР. Конфликт интересов отсутствует.

**Припутневич Татьяна Валерьевна** – член-корреспондент РАН, д.м.н., доцент, директор института микробиологии, антимикробной терапии и эпидемиологии ФГБУ "Национальный медицинский исследовательский центр акушерства, гинекологии и перинатологии им. В.И. Кулакова" Минздрава России. Конфликт интересов отсутствует.

**Шабанова Наталья Евгеньевна** – к.м.н., доцент, заведующий отделения клинической фармакологии антимикробных и иммунобиологических препаратов института микробиологии, антимикробной терапии и эпидемиологии ФГБУ «Национальный медицинский исследовательский центр акушерства, гинекологии и перинатологии имени академика В.И. Кулакова» Министерства здравоохранения Российской Федерации. Конфликт интересов отсутствует.

**Михайлова Ольга Игоревна** – кандидат медицинских наук, врач акушер-гинеколог 2 акушерского физиологического отделения ФГБУ "Национальный медицинский исследовательский центр акушерства, гинекологии и перинатологии имени академика В.И. Кулакова" Минздрава России (г. Москва). Конфликт интересов отсутствует.

**Балушкина Анна Андреевна** – кандидат медицинских наук, врач акушер-гинеколог 1 акушерского физиологического отделения ФГБУ "Национальный медицинский исследовательский центр акушерства, гинекологии и перинатологии имени академика В.И. Кулакова" Минздрава России (г. Москва). Конфликт интересов отсутствует.

## Приложение А2. Методология разработки клинических рекомендаций

### Целевая аудитория данных клинических рекомендаций:

1. Врач-акушер-гинеколог.
2. Врач-хирург.
3. Врач ультразвуковой диагностики.
4. Врач-онколог.
5. Врач общей практики.

**Таблица 1.** Шкала оценки уровней достоверности доказательств (УДД) для методов диагностики (диагностических вмешательств)

УДД	Расшифровка
1	Систематические обзоры исследований с контролем референсным методом или систематический обзор рандомизированных клинических исследований с применением мета-анализа
2	Отдельные исследования с контролем референсным методом или отдельные рандомизированные клинические исследования и систематические обзоры исследований любого дизайна, за исключением рандомизированных клинических исследований, с применением мета-анализа
3	Исследования без последовательного контроля референсным методом или исследования с референсным методом, не являющимся независимым от исследуемого метода или нерандомизированные сравнительные исследования, в том числе когортные исследования
4	Несравнительные исследования, описание клинического случая
5	Имеется лишь обоснование механизма действия или мнение экспертов

**Таблица 2.** Шкала оценки уровней достоверности доказательств (УДД) для методов профилактики, лечения и реабилитации (профилактических, лечебных, реабилитационных вмешательств)

<b>УДД</b>	<b>Расшифровка</b>
1	Систематический обзор РКИ с применением мета-анализа
2	Отдельные РКИ и систематические обзоры исследований любого дизайна, за исключением РКИ, с применением мета-анализа
3	Нерандомизированные сравнительные исследования, в т.ч. когортные исследования
4	Несравнительные исследования, описание клинического случая или серии случаев, исследования «случай-контроль»
5	Имеется лишь обоснование механизма действия вмешательства (доклинические исследования) или мнение экспертов

**Таблица 3.** Шкала оценки уровней убедительности рекомендаций (УУР) для методов профилактики, диагностики, лечения и реабилитации (профилактических, диагностических, лечебных, реабилитационных вмешательств)

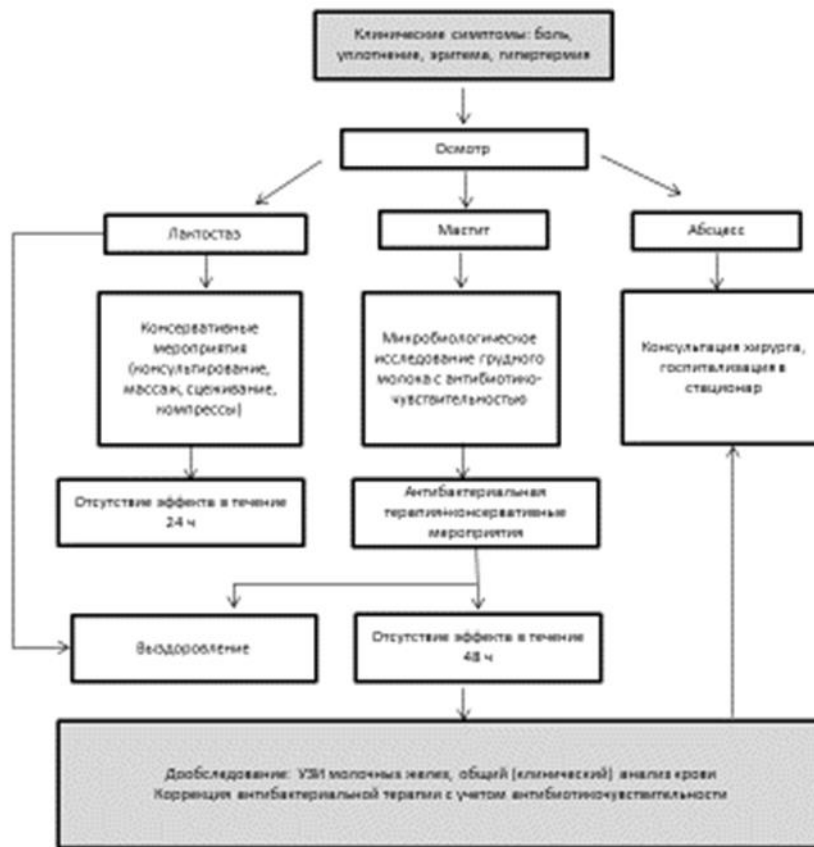
<b>УУР</b>	<b>Расшифровка</b>
А	Сильная рекомендация (все рассматриваемые критерии эффективности (исходы) являются важными, все исследования имеют высокое или удовлетворительное методологическое качество, их выводы по интересующим исходам являются согласованными)
В	Условная рекомендация (не все рассматриваемые критерии эффективности (исходы) являются важными, не все исследования имеют высокое или удовлетворительное методологическое качество и/или их выводы по интересующим исходам не являются согласованными)
С	Слабая рекомендация (отсутствие доказательств надлежащего качества (все рассматриваемые критерии эффективности (исходы) являются неважными, все исследования имеют низкое методологическое качество и их выводы по интересующим исходам не являются согласованными)

**Приложение А3. Справочные материалы, включая соответствие показаний к применению и противопоказаний, способов применения и доз лекарственных препаратов, инструкции по применению лекарственного препарата**

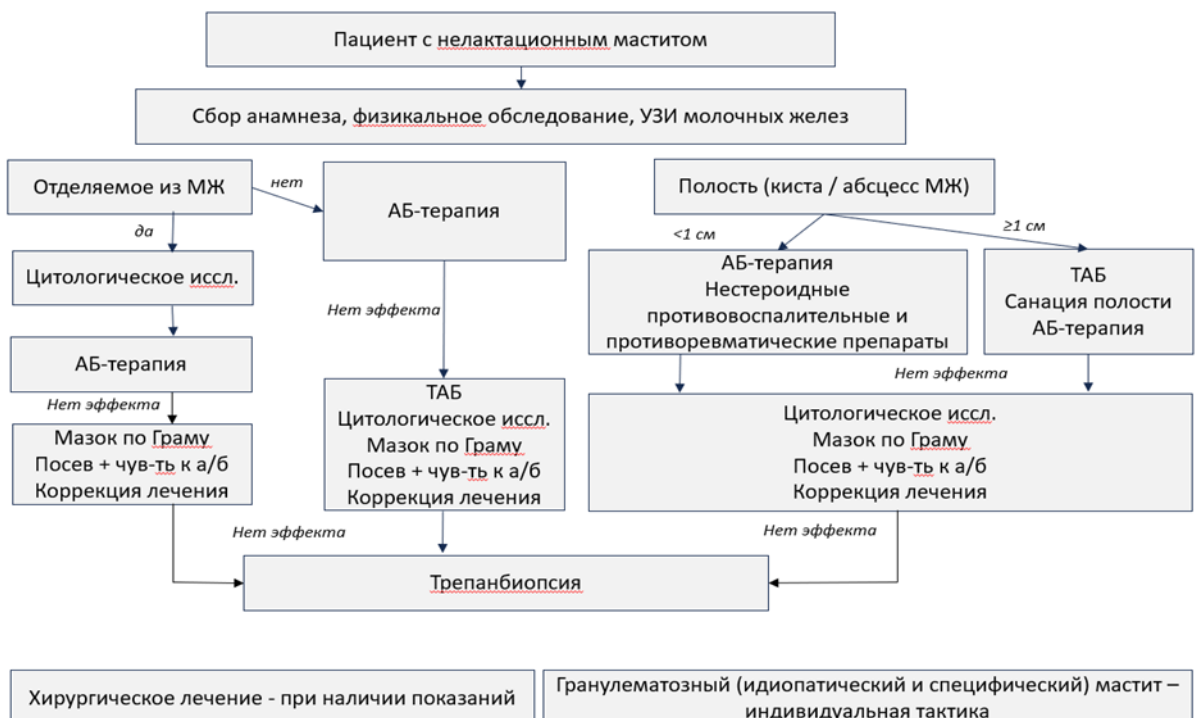
1. Приказ Министерства здравоохранения РФ от 20 октября 2020 г. N 1130н «Об утверждении Порядка оказания медицинской помощи по профилю «акушерство и гинекология (за исключением использования вспомогательных репродуктивных технологий)» (с изменениями и дополнениями).
2. Федеральный закон «Об основах охраны здоровья граждан в Российской Федерации» от 21.11.2011 г. №323-ФЗ.
3. Сборник ФГБУ «Центральный научно-исследовательский институт организации и информатизации здравоохранения» Минздрава РФ «Основные показатели здоровья матери и ребенка, деятельность службы охраны детства и родовспоможения в Российской Федерации», Москва 2019.
4. Приказ Министерства здравоохранения Российской Федерации от 10.05.2017 г №203н «Об утверждении критериев оценки качества медицинской помощи»
5. Приказ Минздрава России от 13.10.2017 № 804н (ред. от 16.04.2019г.) "Об утверждении номенклатуры медицинских услуг».

## Приложение Б. Алгоритмы действий врача

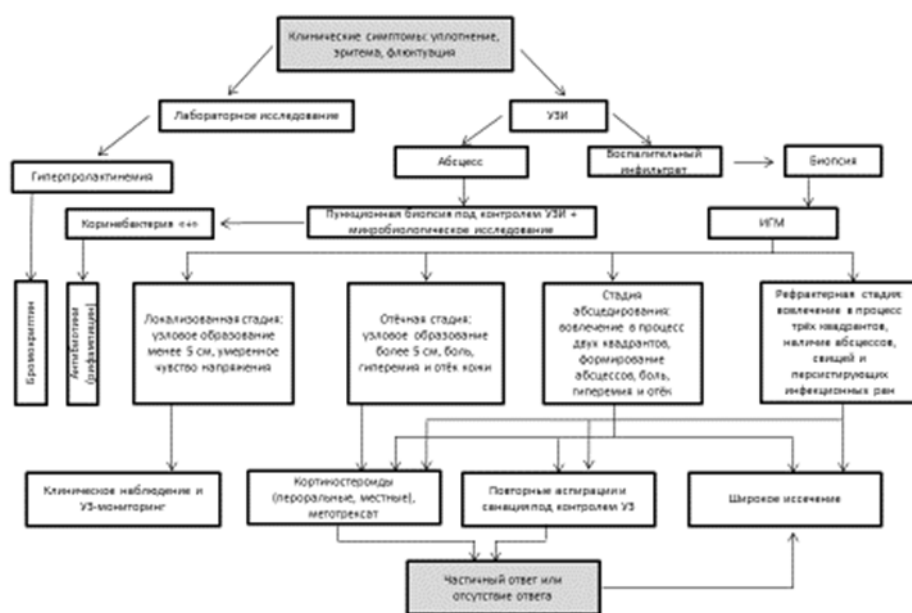
### Алгоритм ведения пациентов с нелактационным маститом.



### Алгоритм ведения пациентов с нелактационным маститом.



## Алгоритм ведения пациентов с идиопатическим гранулематозным маститом.



## Приложение В. Информация для пациента

### Что такое мастит?

Мастит – это воспалительное заболевание молочной железы, которое может быть как инфекционной, так и неинфекционной природы. Наиболее часто мастит возникает в послеродовом периоде на фоне лактации (грудного вскармливания), это состояние называется лактационный мастит. Однако, мастит может возникать и у небеременных женщин, и у мужчин, и в детском возрасте (нелактационный мастит). При мастите появляется боль в одной (чаще) или обеих молочных железах, может определяться область покраснения кожи, под которой расположен участок уплотнения в ткани молочной железы.

### Почему развивается мастит?

Наиболее частыми причинами лактационного мастита являются: редкие кормления или кормления по требованию, неправильный захват и прикладывание, избыток молока, частичная закупорка молочного протока; нарушение оттока приводит к застою молока, давление в области груди (например, жесткий бюстгальтер или автомобильный ремень безопасности), стресс или чрезмерная усталость матери, быстрое отлучение от груди, болезнь матери или ребенка, дефицит питания у матери, использование пустышки или бутылочки для кормления, мастит в анамнезе, закупоренный проток, трещины на сосках, использование молокоотсоса, использование накладок (снижается эффективность сосания и опорожнения), дополнительные доли молочной железы, пластика груди или другие оперативные вмешательства в области груди, короткая уздечка у ребенка.

Точные причины нелактационного мастита окончательно не установлены. Наиболее частой причиной являются наличие секрета в молочной железе и нарушение микробиома в данных зонах с последующим развитием воспалительного процесса. При хронических или острых воспалительных заболеваниях бактерии (инфекционные агенты) могут проникать в молочные железы через раны на коже, и через лимфатические пути, через кровоток. Немаловажную роль в возникновении мастита играет нарушение количественного и качественного состава микрофлоры в молочной железе.

*Что должно насторожить и послужить причиной обращения к врачу?*

- болезненный уплотненный участок в молочной железе
- покраснение, отек кожи молочной железы
- повышение температуры кожного покрова над уплотненным участком молочной железы
- повышение температуры тела  $>38,4$  C (при измерении в подмышечной области)
- иногда гриппоподобные симптомы (озноб, головная боль, мышечные боли) могут указывать на ухудшение течения заболевания

Наличие 2 или более признаков указывает на наличие мастита и требует обращения к врачу.

*Каковы последствия и зачем нужно лечить мастит?*

При отсутствии своевременного лечения мастита повышается температура тела, ухудшается общее самочувствие и появляются болезненные уплотнения в молочных железах. Далее при отсутствии лечения развивается абсцесс (ограниченный воспалительный очаг с гнойной полостью) в молочной железе, температура тела повышается до  $38-40^{\circ}\text{C}$ , отмечается выраженная общая слабость, потливость. При дальнейшем отсутствии лечения возникают повторные повышения температуры тела, ознобы, общее самочувствие ухудшается и может развиться массивный воспалительный процесс во всем организме (сепсис).

*Какова тактика при лактационном мастите?*

Активная консервативная тактика с продолжением прикладывания к груди, начиная с пораженной стороны. Если прикладывание невозможно, то необходимо сцеживание и опорожнение груди. Лактационный мастит возникает при тех проблемах с грудным вскармливанием, которые приводят к нарушенной эвакуации молока и плохому дренажу.

Мастит, в том числе, гнойный, не должен быть причиной введения искусственной молочной смеси.

*Каковы методы лечения мастита?*

При лактационном мастите на первом этапе - симптоматическое лечение для уменьшения боли и отека: теплый компресс перед кормлением\сцеживанием и холодный компресс

сразу после него, полное опорожнение молочной железы, лимфодренажный массаж груди от ареолы подмышечным лимфоузлам циркулярными движениями по верхнему и нижнему полукружью железы, полноценный отдых, адекватный прием жидкости (без ограничения объема) и рациональное питание. При сохранении симптомов в течение 24 часов после начала вышеперечисленных действий в дополнение назначается антибактериальная терапия.

При умеренном повышении температуры тела, длительности заболевания менее 3 суток и относительно благоприятном общем самочувствии лечение мастита может быть проведено без госпитализации в стационар. Врач примет решение о назначении противовоспалительных и/или антибактериальных препаратов (противомикробные препараты системного действия и/или нестероидные противовоспалительные и противоревматические препараты).

При наличии гнойных форм заболевания или ухудшении общего самочувствия показана консультация врача и назначение противовоспалительной терапии с возможным использованием малоинвазивных хирургических методик лечения. Госпитализация в специализированный хирургический стационар для проведения лечения проводится по показаниям, которые определяет врач-хирург. Своевременное адекватное лечение гнойного очага предотвращает распространение процесса и помогает добиться полного излечения.

*Как предупредить возникновение мастита?*

Риск появления воспалительных процессов в молочной железе снижается при правильном уходе за молочной железой и соблюдении правил грудного вскармливания, своевременном лечении дисгормональных состояний (дисплазии) молочной железы, купировании симптомов функциональной гиперпролактинемии, выявлении и лечении эндокринных заболеваний, таких как сахарный диабет, ожирение, гипотериоз. Вредные привычки (курение) – способствуют появлению воспалительных процессов в молочной железе.

## **Приложение Г1-ГН. Шкалы оценки, вопросники и другие оценочные инструменты состояния пациента, приведенные в клинических рекомендациях**

Название на русском языке: Визуально-аналоговая шкала боли (ВАШ)

Источник (официальный сайт разработчиков, публикация с

валидацией): Halaska M., Beles P., Gorkow C., Sieder C. Treatment of cyclical mastalgia with a solution containing the extract of Vitex agnus castus: Recent results of a placebo-controlled doubled-blind study. Breast. 1999;8:175–81; Kaviani A, Vasigh M, Omranipour R, et al. Idiopathic granulomatous mastitis: Looking for the most effective therapy with the least side effects according to the severity of the disease in 374 patients in Iran. Breast J 2019;25:672-7..

Тип (подчеркнуть):

- шкала оценки
- индекс
- вопросник
- другое

Назначение:

Содержание (шаблон): ВАШ представляет собой отрезок прямой длиной 10 см. Его начало соответствует отсутствию болевого ощущения – «боли нет» а конечная точка отражает мучительную нестерпимую боль – «невыносимая боль». Линия может быть, как горизонтальной, так и вертикальной. Пациенту предлагается сделать на ней отметку, соответствующую интенсивности испытываемых им в данный момент болей. Расстояние между началом отрезка («боли нет») и сделанной отметкой измеряют в сантиметрах и округляют до целого. Каждый сантиметр на линии соответствует 1 баллу.

Ключ (интерпретация): При отметке до 2 см боль классифицируется как слабая, от 2 до 4 см – умеренная, от 4 до 6 см – сильная, от 6 до 8 см – сильнейшая и до 10 см – невыносимая.